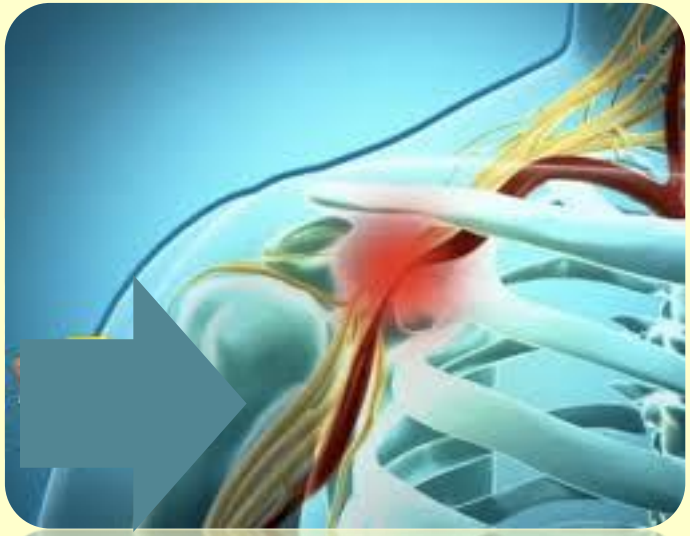

Методика МРТ плечевого сплетения. МРТ семиотика плексопатии плечевого сплетения

Халиков А.Д.

Плечевое нервное сплетение, plexus brachialis - это парная анатомическая структура, образованная частью передней ветви четвертого шейного (CIV), передними ветвями четырех нижних шейных (CV ÷ CVIII) и первого грудного (ThI) спинномозговых нервов.

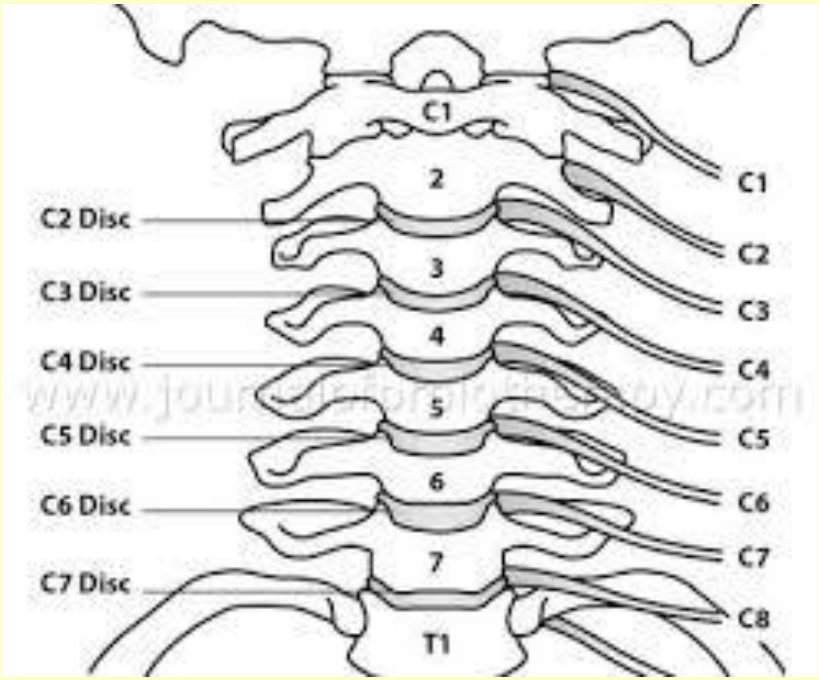

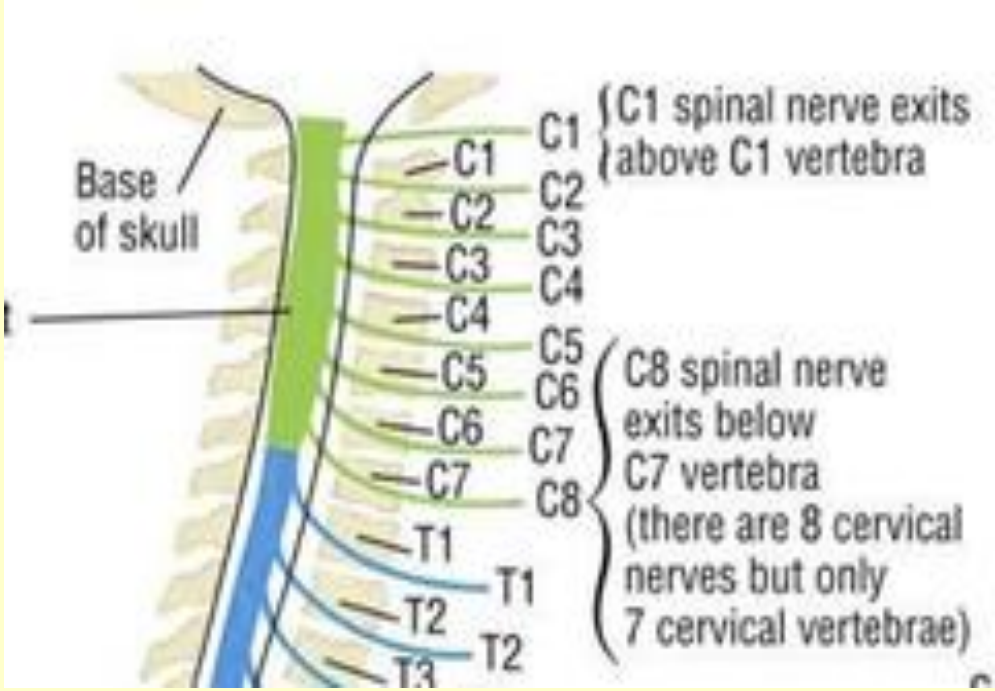

Плечево́е не́рвное сплете́ние - это нервное сплетение 4—8 шейных и 1—2 грудных спинномозговых нервов, в результате которого формируются нервы плечевого пояса и верхней конечности.

Спинномозговой нерв

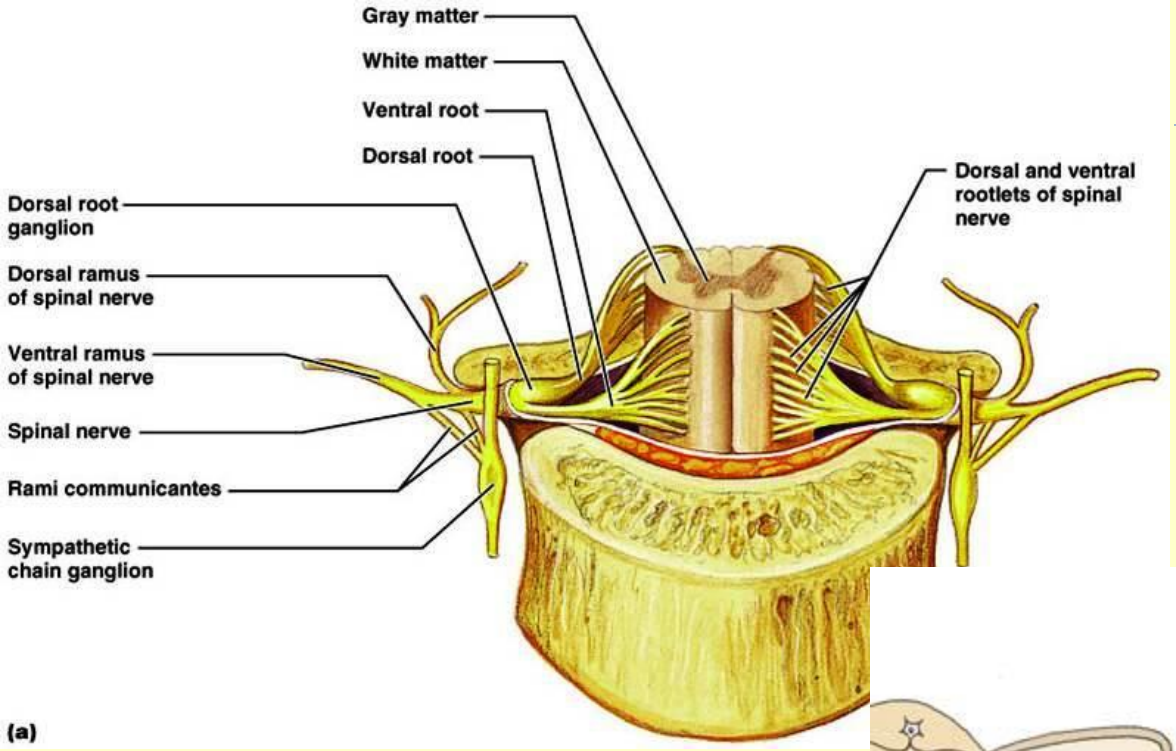

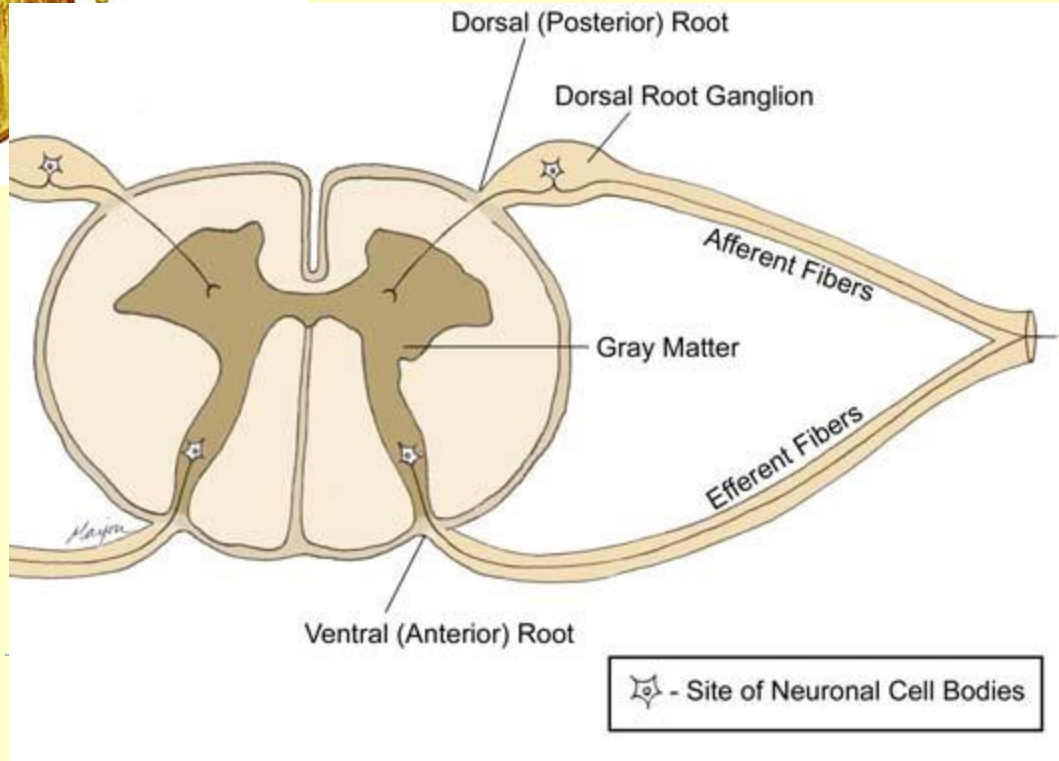

Корешки отходящие от спинного мозга, дорзальный ганглий.

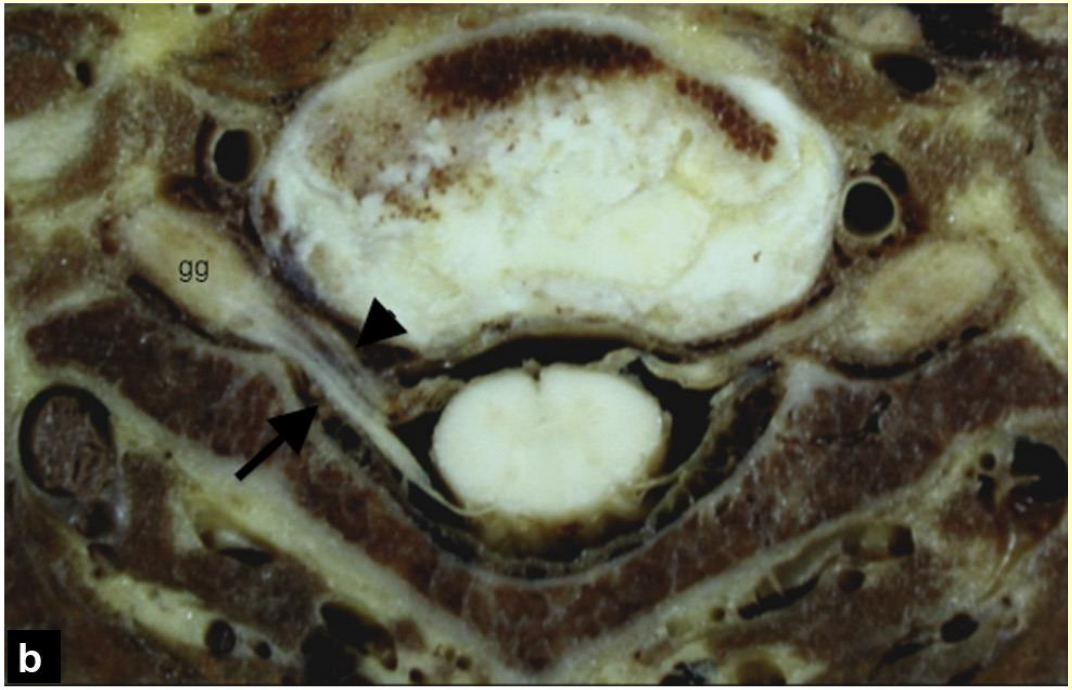

Плечевое сплетение

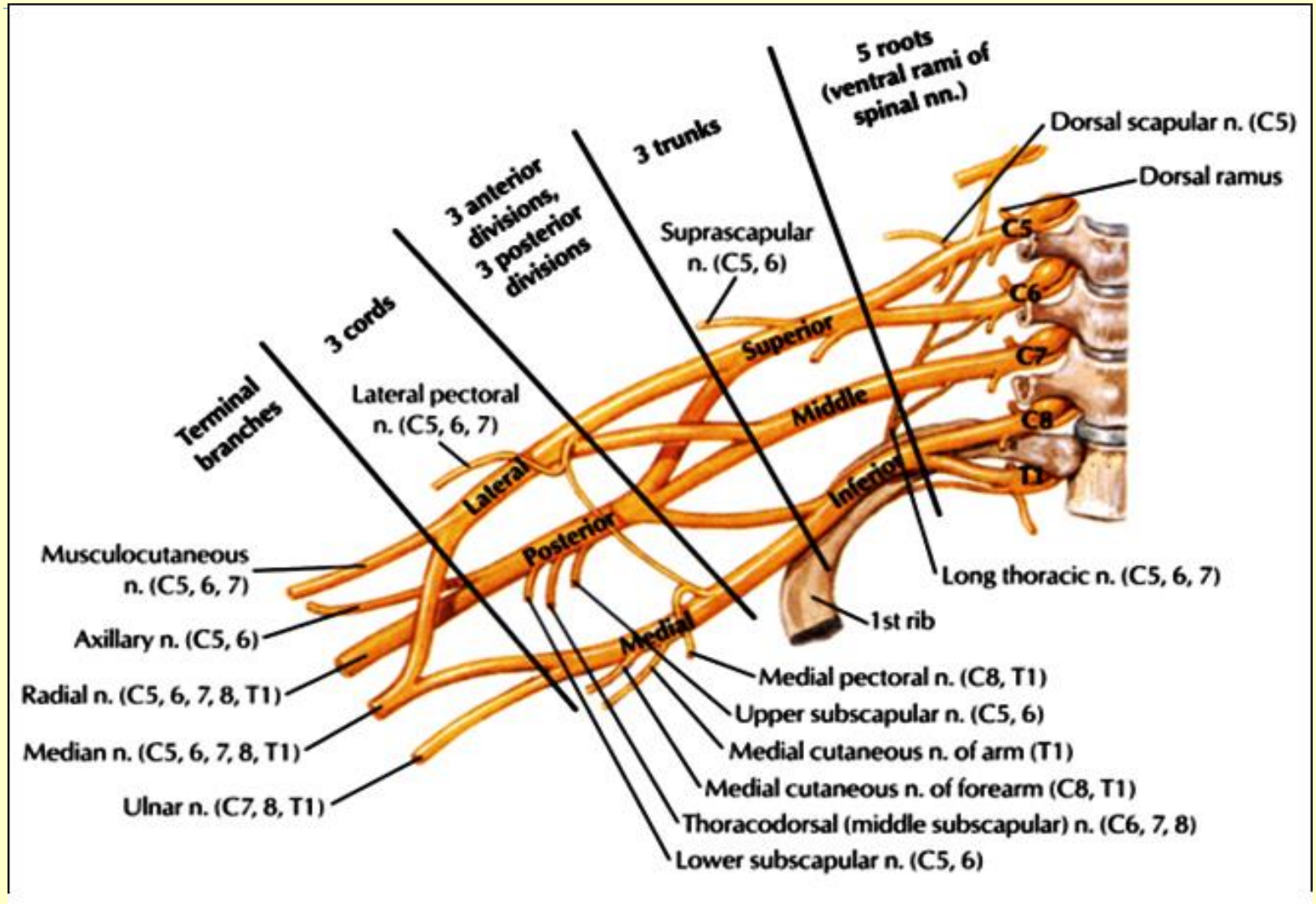

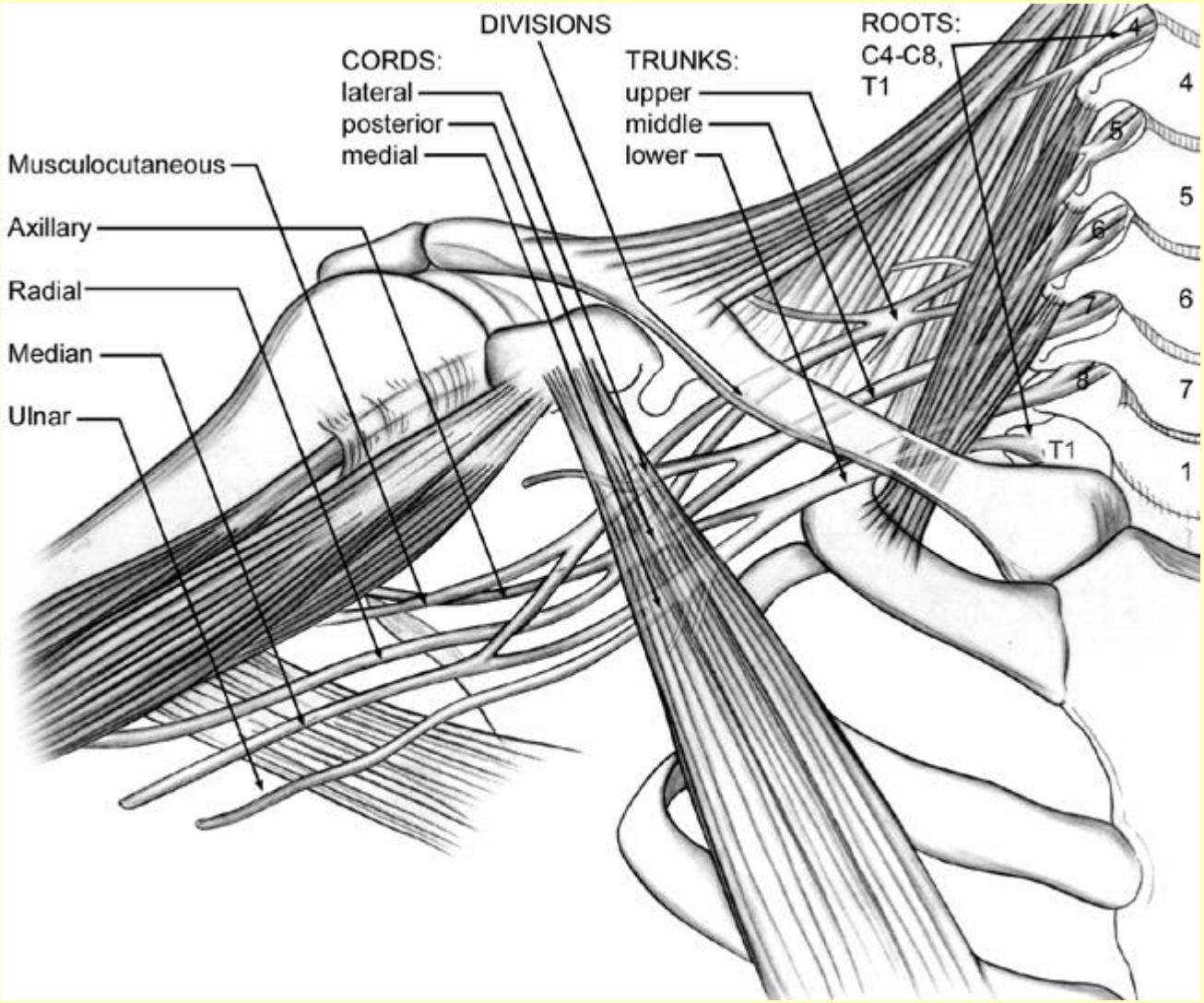
DIVISIONS
ROOTS:
C4-C8,
T1
CORDS:
lateral
posterior
medial
TRUNKS:
upper
middle
lower
Musculocutaneous
Axillary
Radial
Median
Ulnar
4
5
6
7
8
T1
4
5
6
7
1

Расположение плечевого сплетения

Анатомия плевого сплетения

B. Корешки располагаются в лестничном треугольнике, между передней и средней лестничными мышцами , дном △ которого является подкл. артерия

C. Стволы располагаются по латеральному краю средней лестн. мышцы. Разделения ПС располагаются кзади и кверху подкл. артерии.

D. Подключичная часть ПС (пучки и ветви) располагается кзади и кверху относительно подмыш. артерии

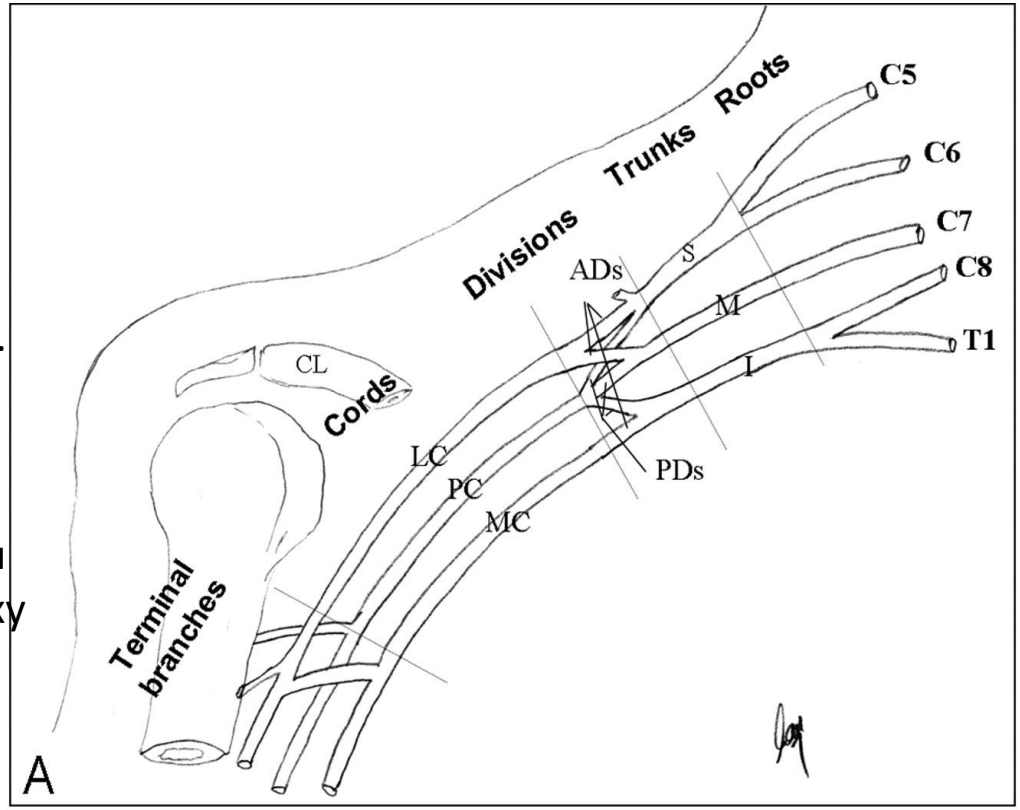

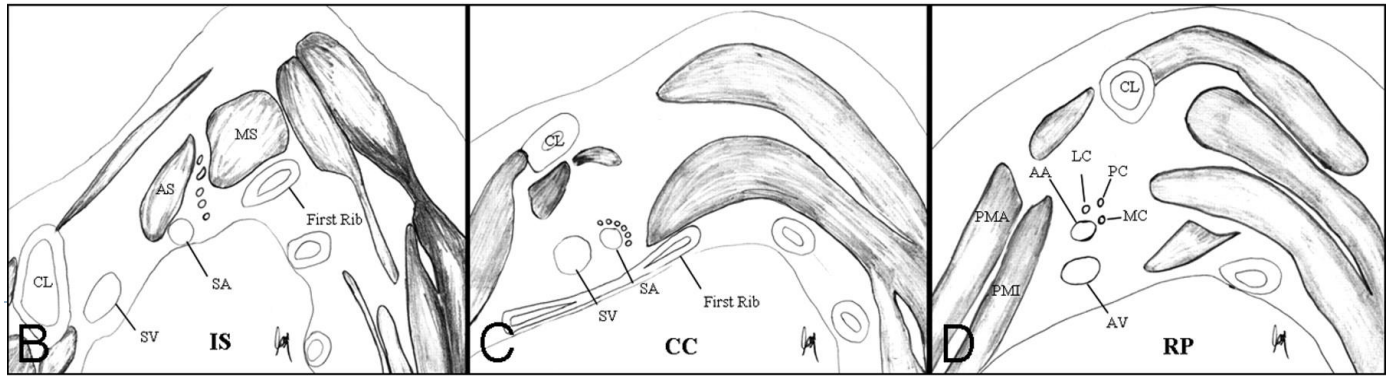

Корешки и стволы плечевого сплетения

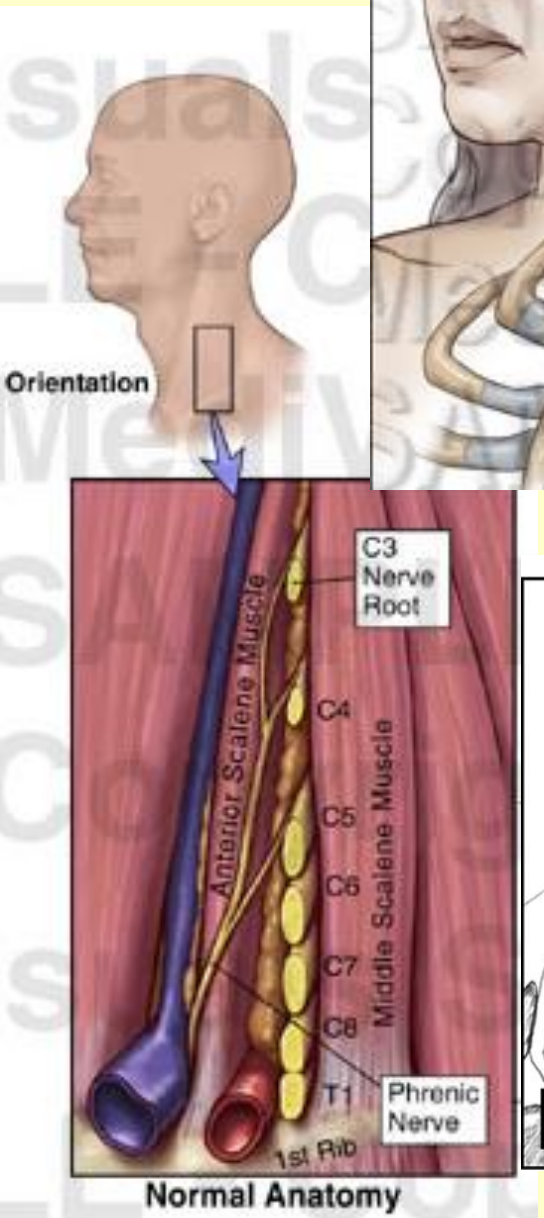

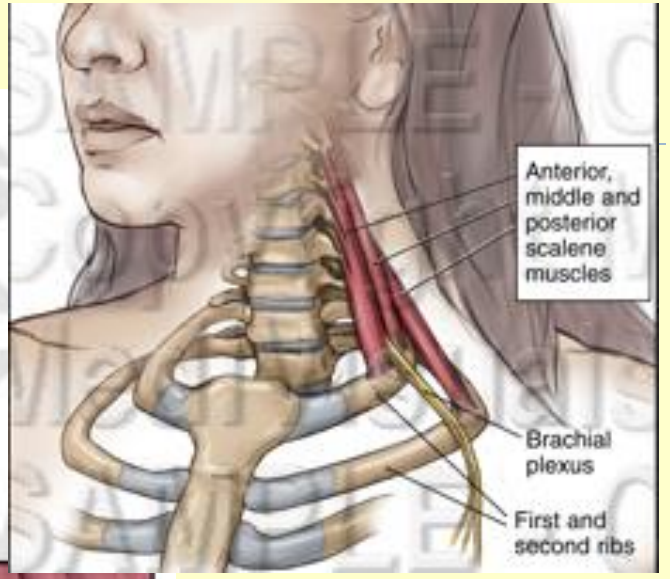

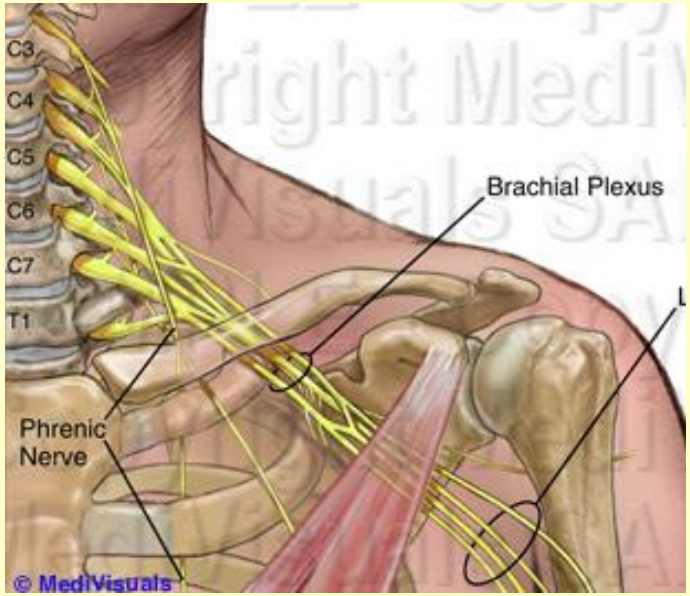

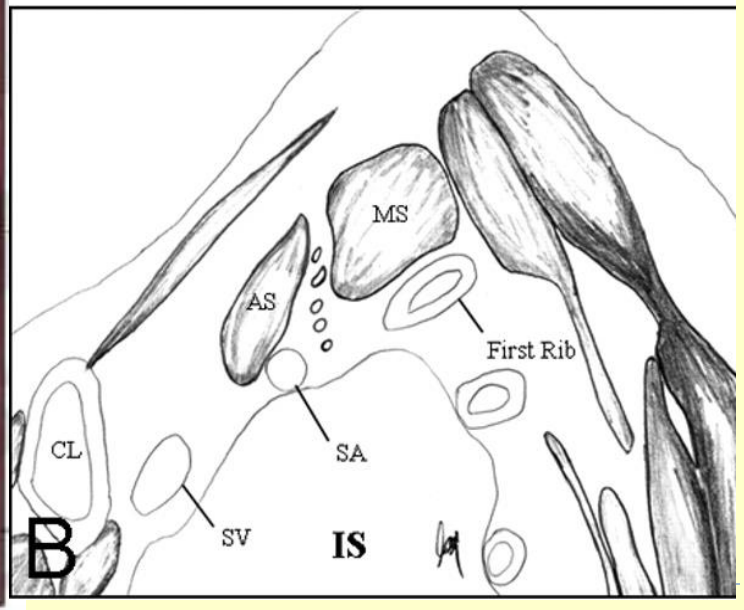

Корешки располагаются в лестничном треугольнике, между передней и средней лестничными мышцами , дном △ которого является подкл. артерия

Взаимоотношение между a. Axillaris и пучками плечевого сплетения

Пучки называются по их положения относительно a. Axillaris:
медиальный, латеральный и задний

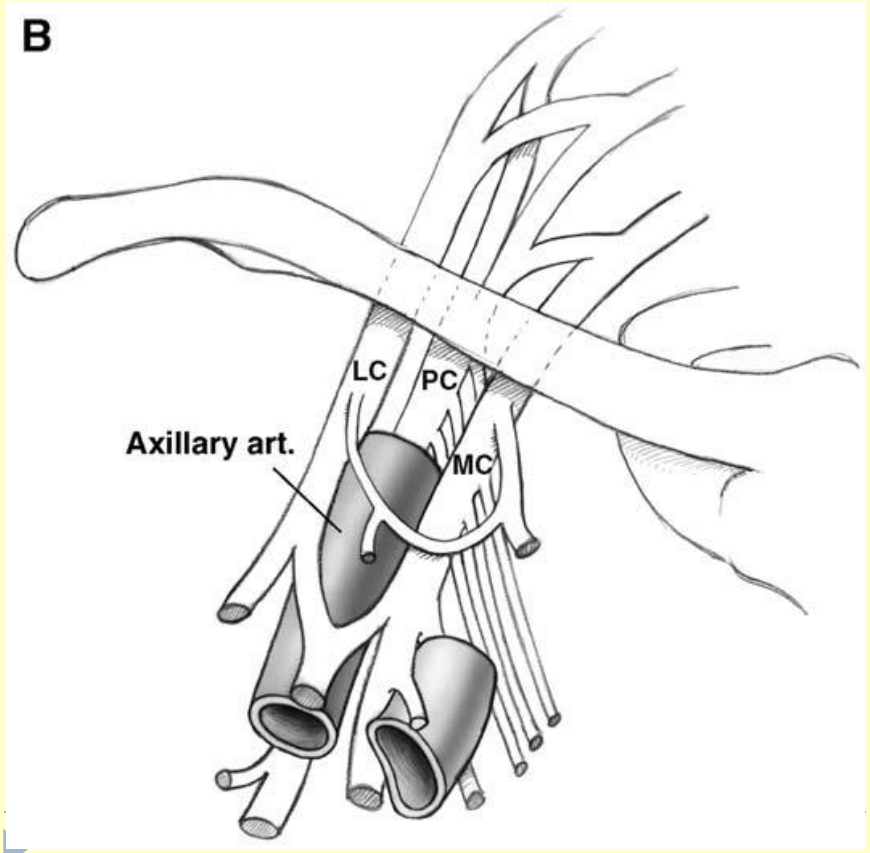

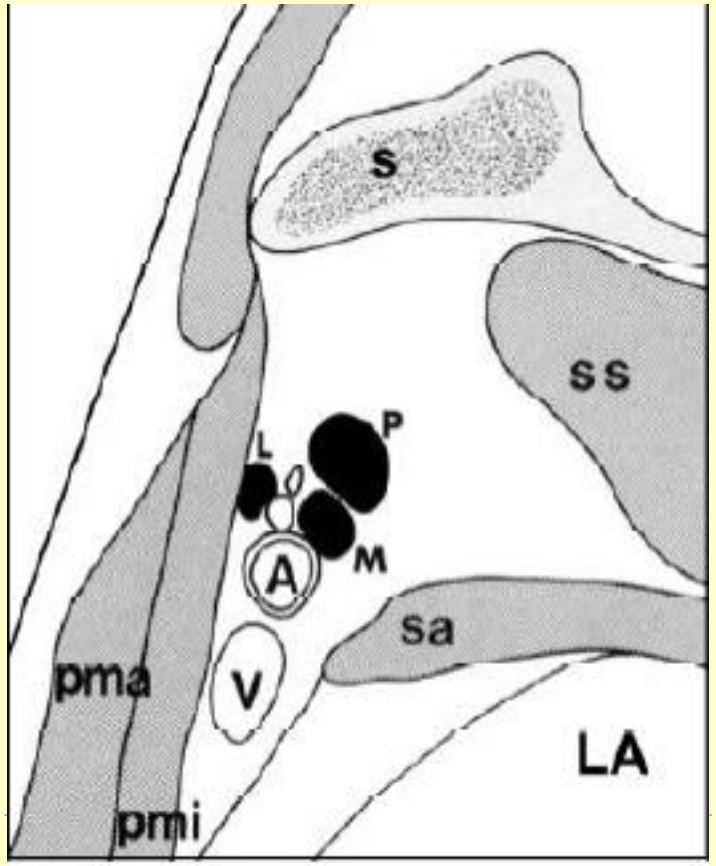

Синдром верхней апертуры грудной клетки

1. На уровне межлестничного промежутка
2. Между ключицей и I ребром
3. Пространство под малой грудной мышцей (между малой грудной мышцей спереди, подлопаточной мышцей сзади сверху, передней грудной стенкой сзади и снизу

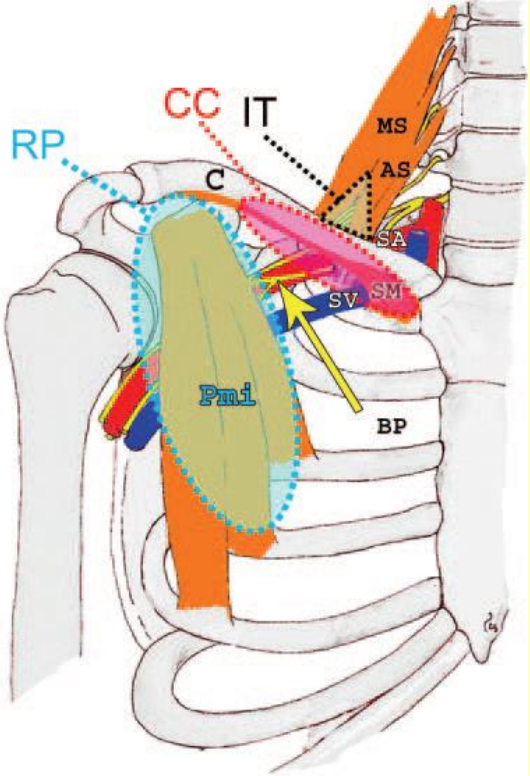

1.

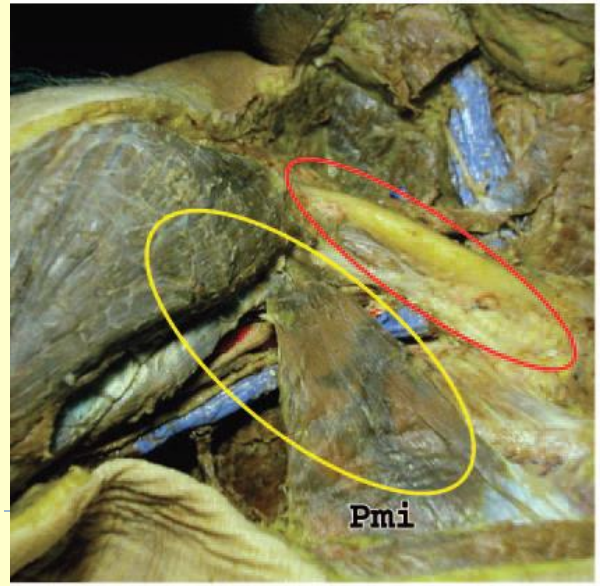

2a.

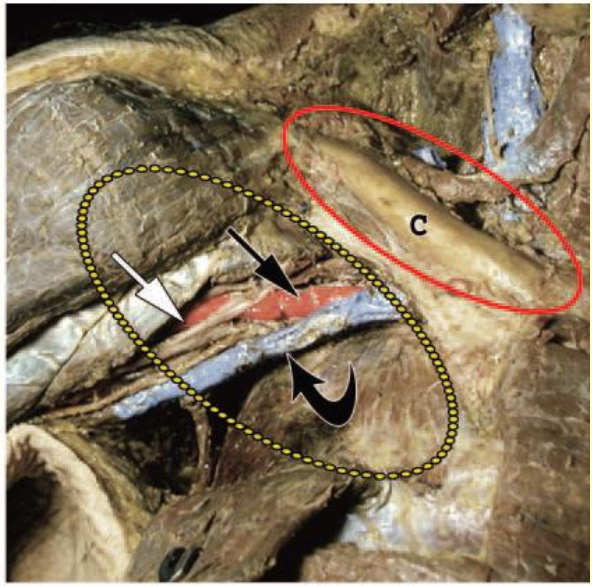

2b.

Анатомия плечевого сплетения на уровне межлесничного треугольника

RadioGraphics

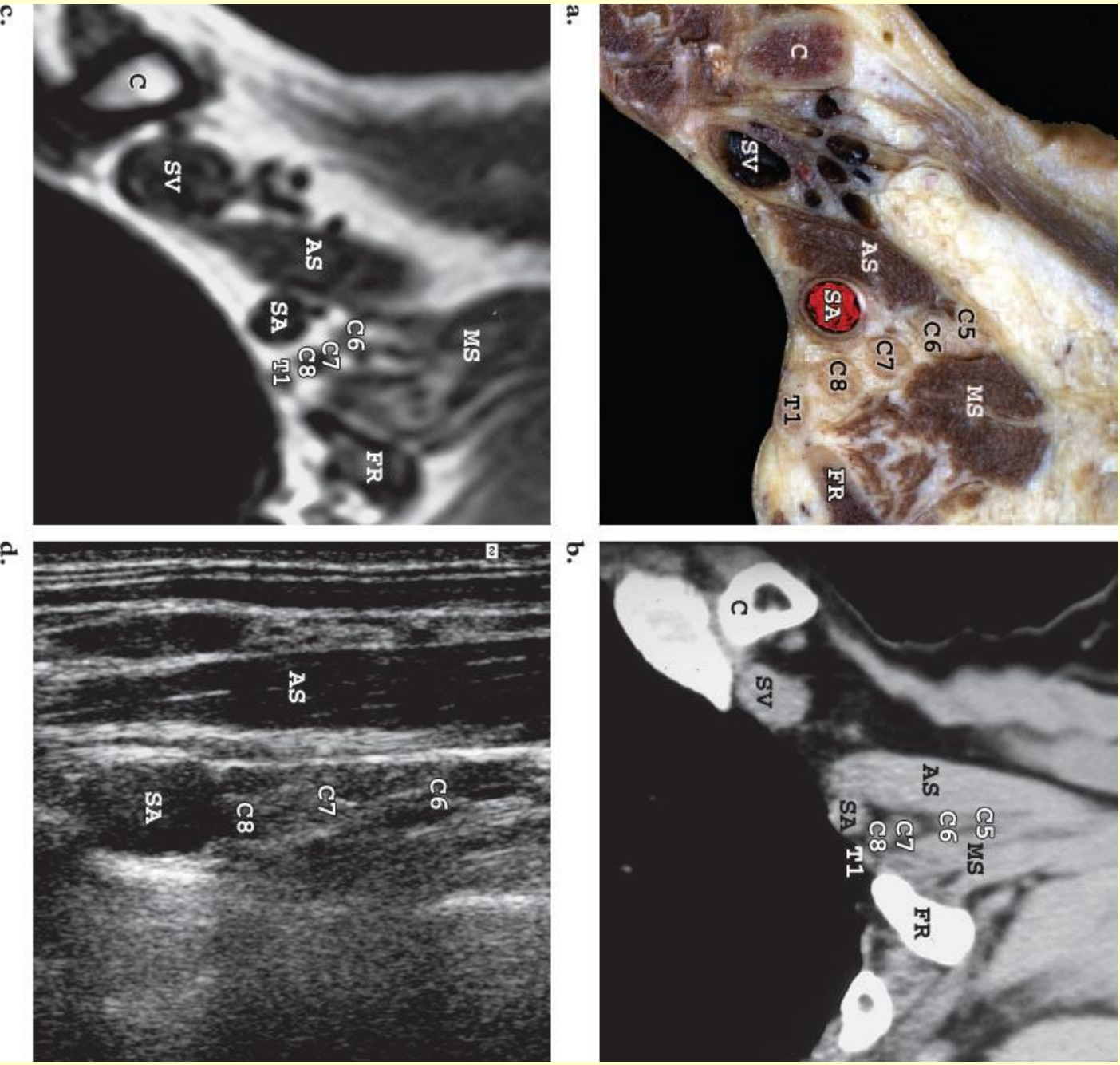

Анатомия стволов плечевого сплетения на уровне реберно-ключичного промежутка

RadioGraphics

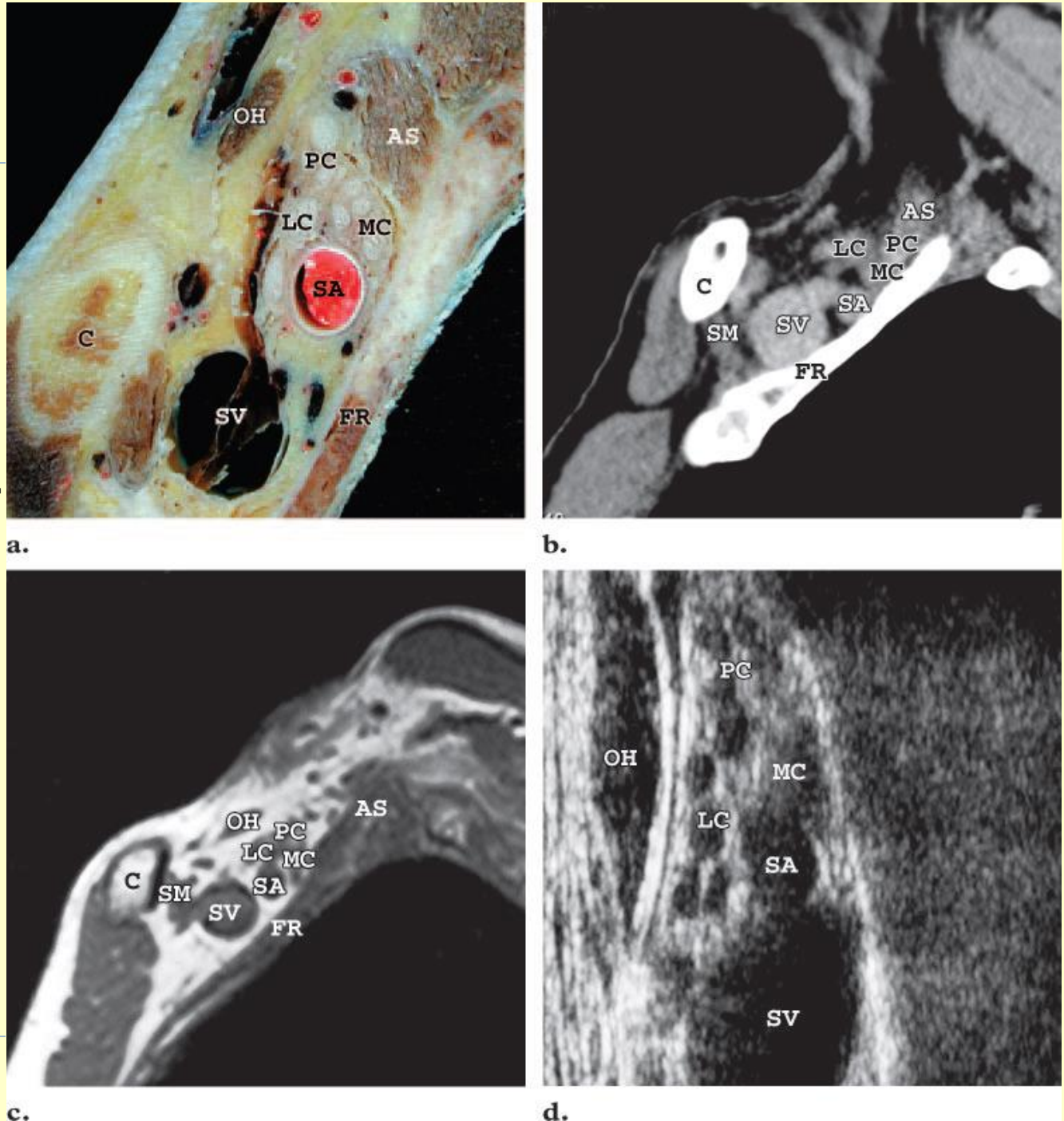

Пространство позади малой грудной мышцы

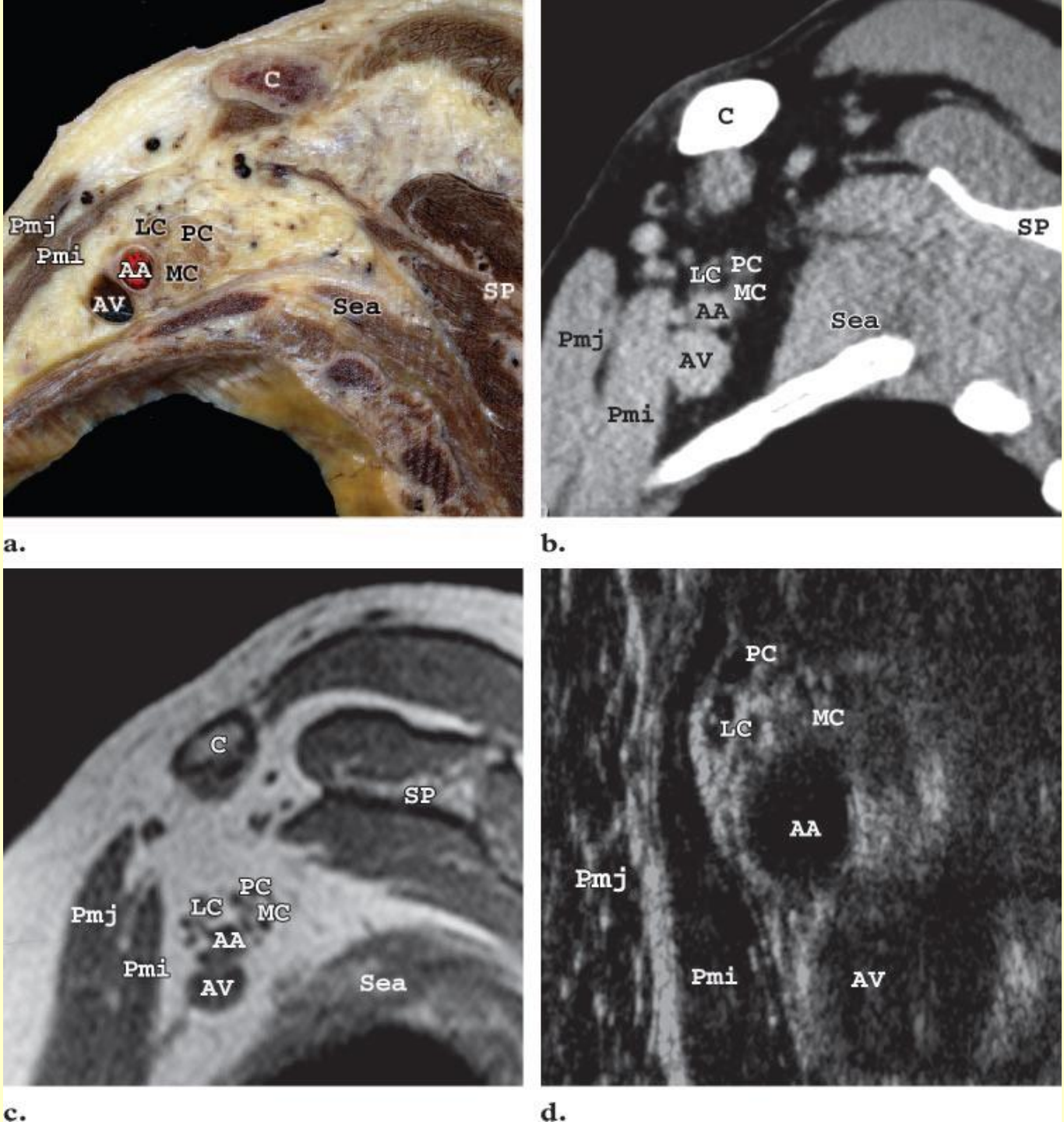

Анатомия плечевого сплетения (области иннервации)

Верхние корешки (С5-С6) иннервируют дельтовидную, двухглавую мышцы, мышцы сгибающие предплечье; Нижние корешки С7-Th1 иннервируют глубокие мышцы кисти; Повреждение диафрагмального нерва, исходящий из корешков С3-С5 приводить к одностороннему параличу диафрагмы; Вовлечение в процесс Симпатического нерва Т1 приводит к появлению симптома Горнера (сужение зрачка, сужение глазной щели, западение глазного яблока

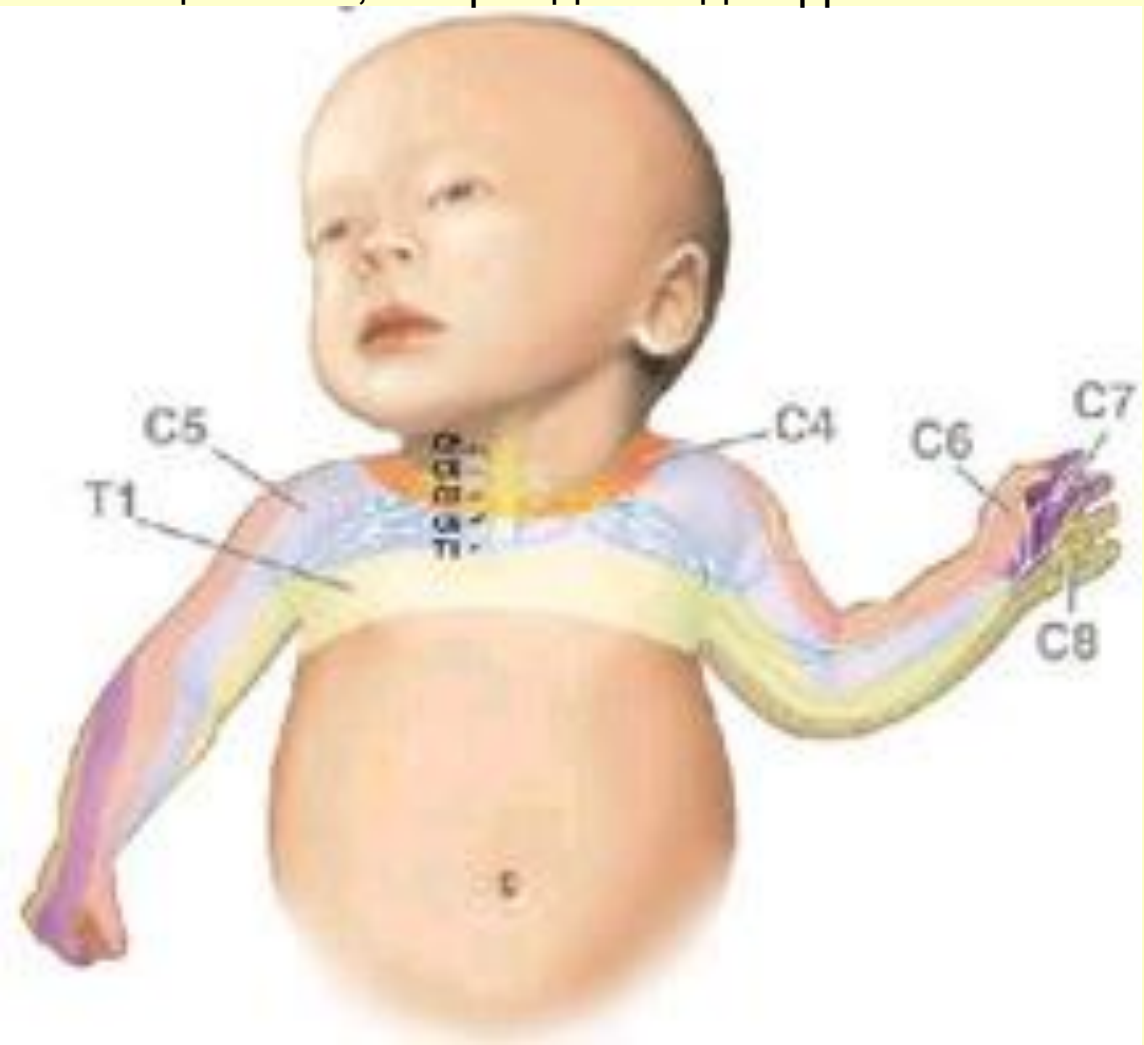

Как это все запомнить?

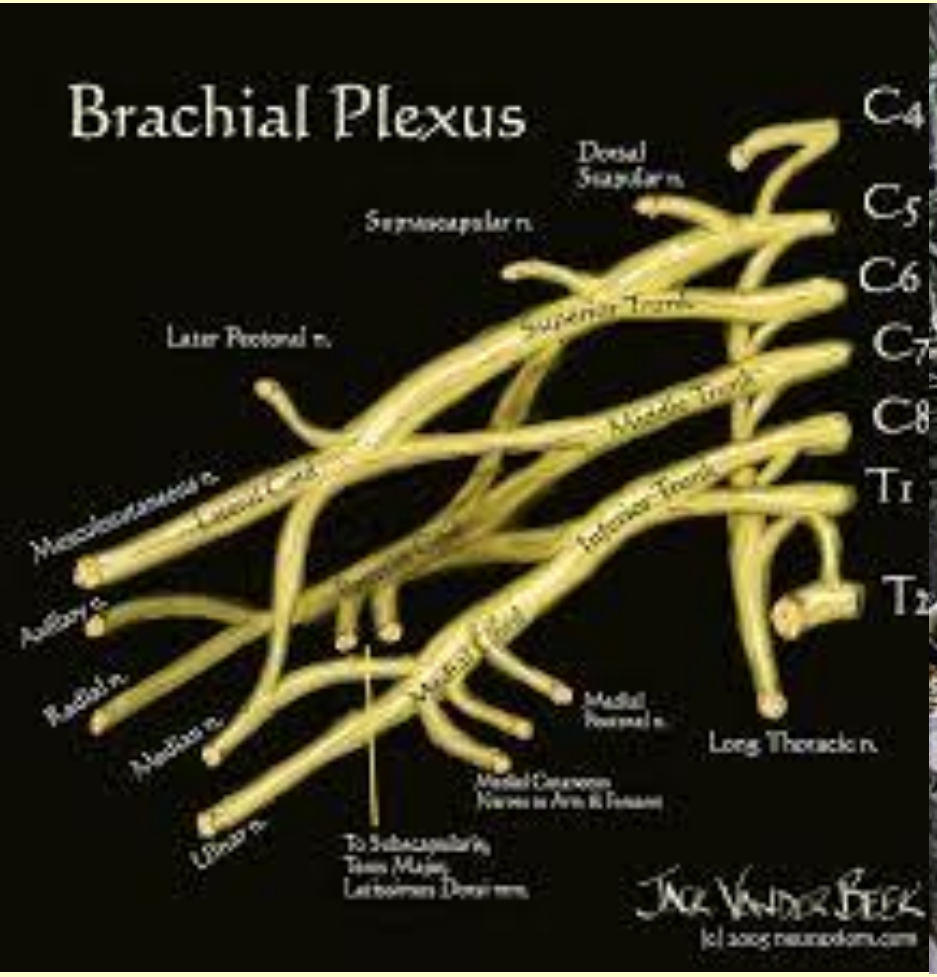

Рисуем две линии с «птичками» справа



Добавляем третью линию посередине, с «птичкой» слева

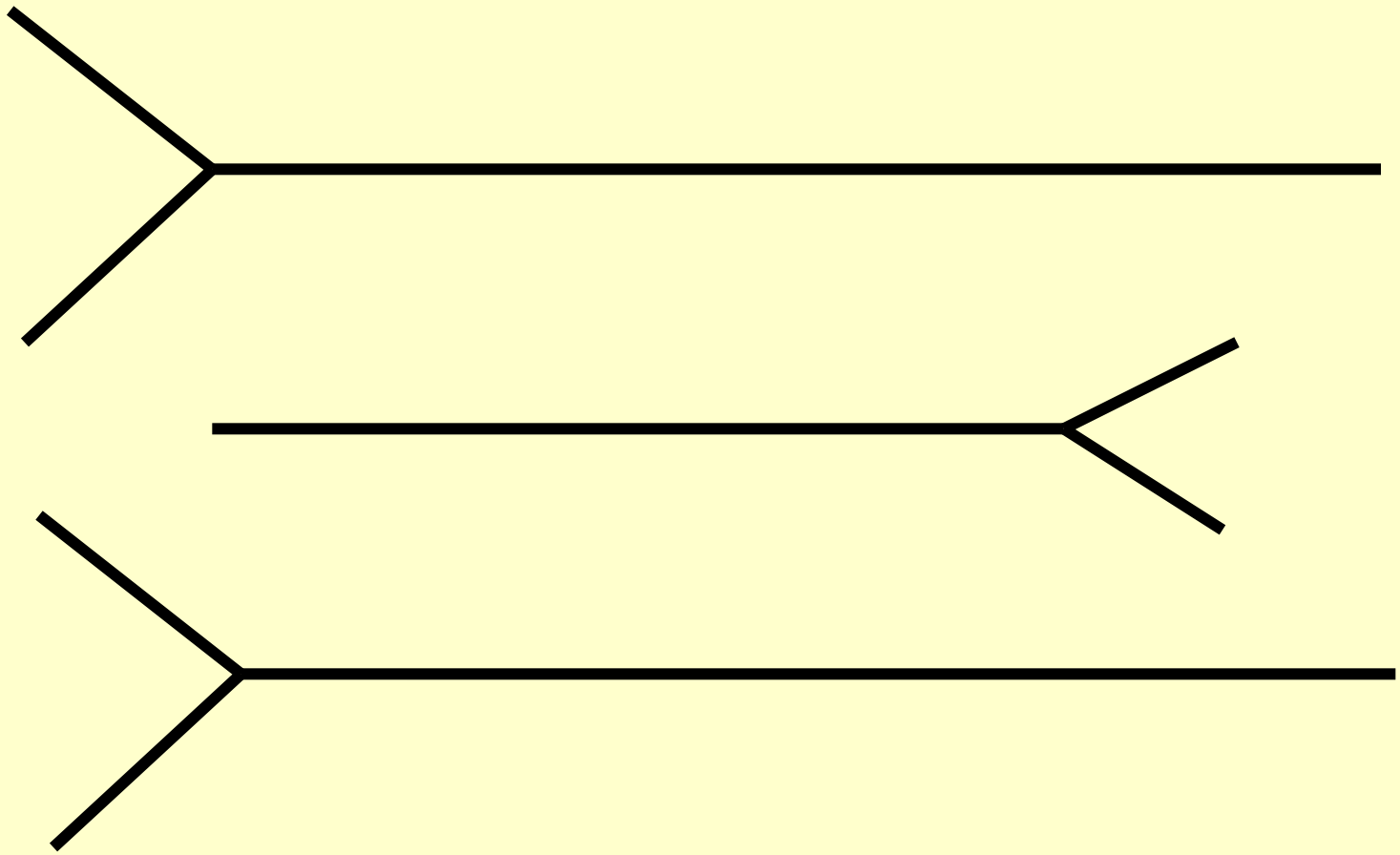

Добавляем W

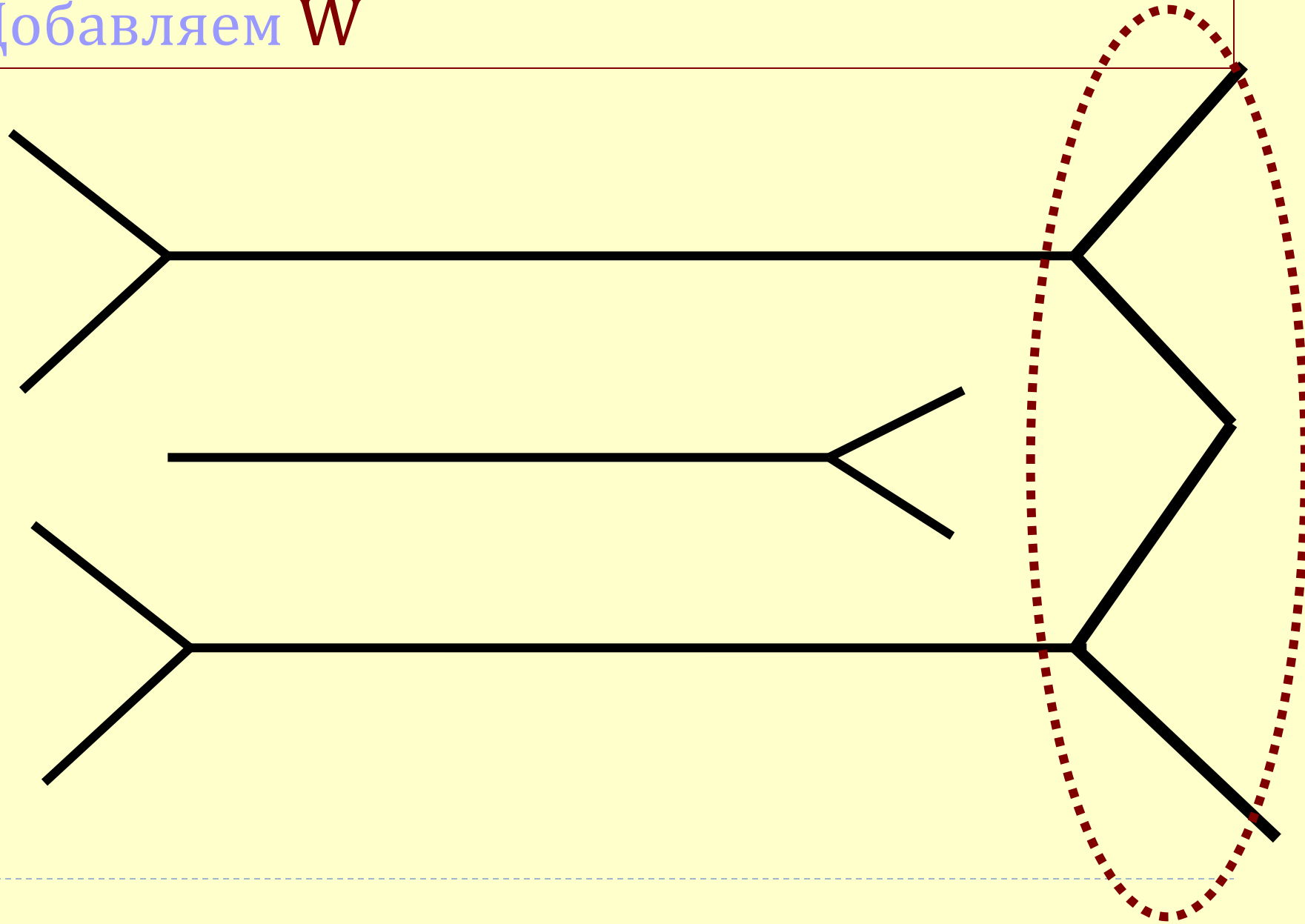

Добавляем X

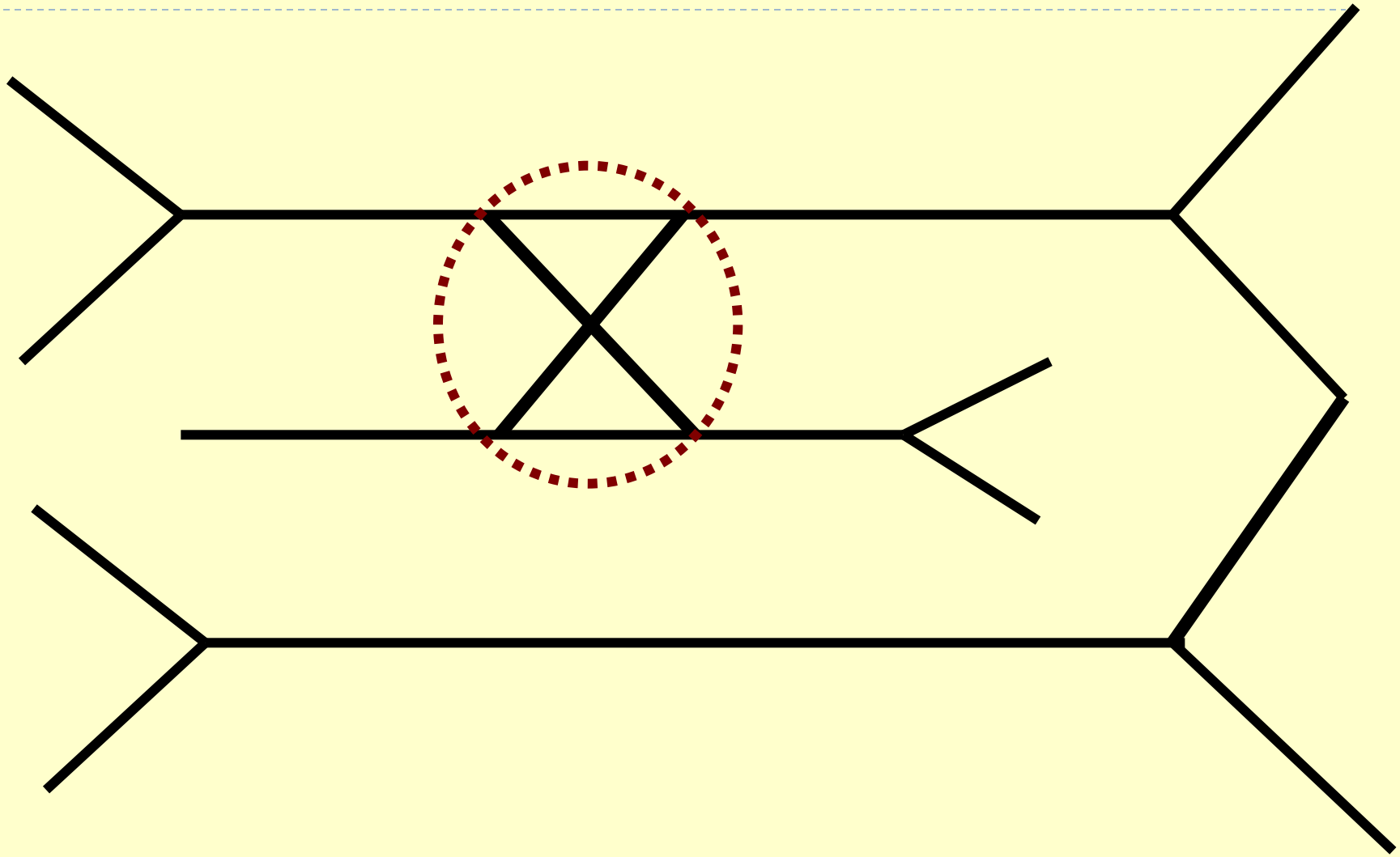

Добавляем палочку / от Y

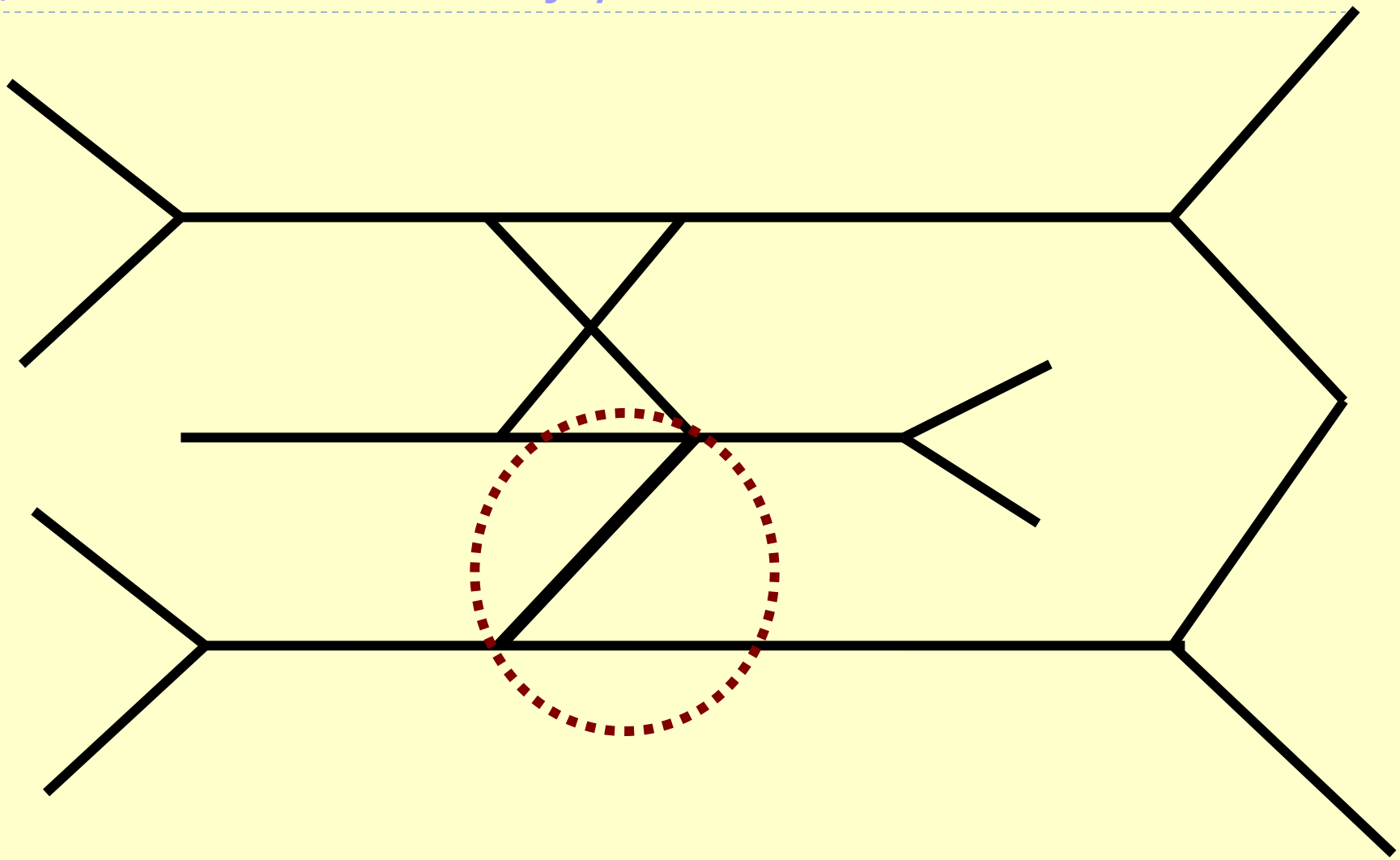

Маркируем C5 – T1

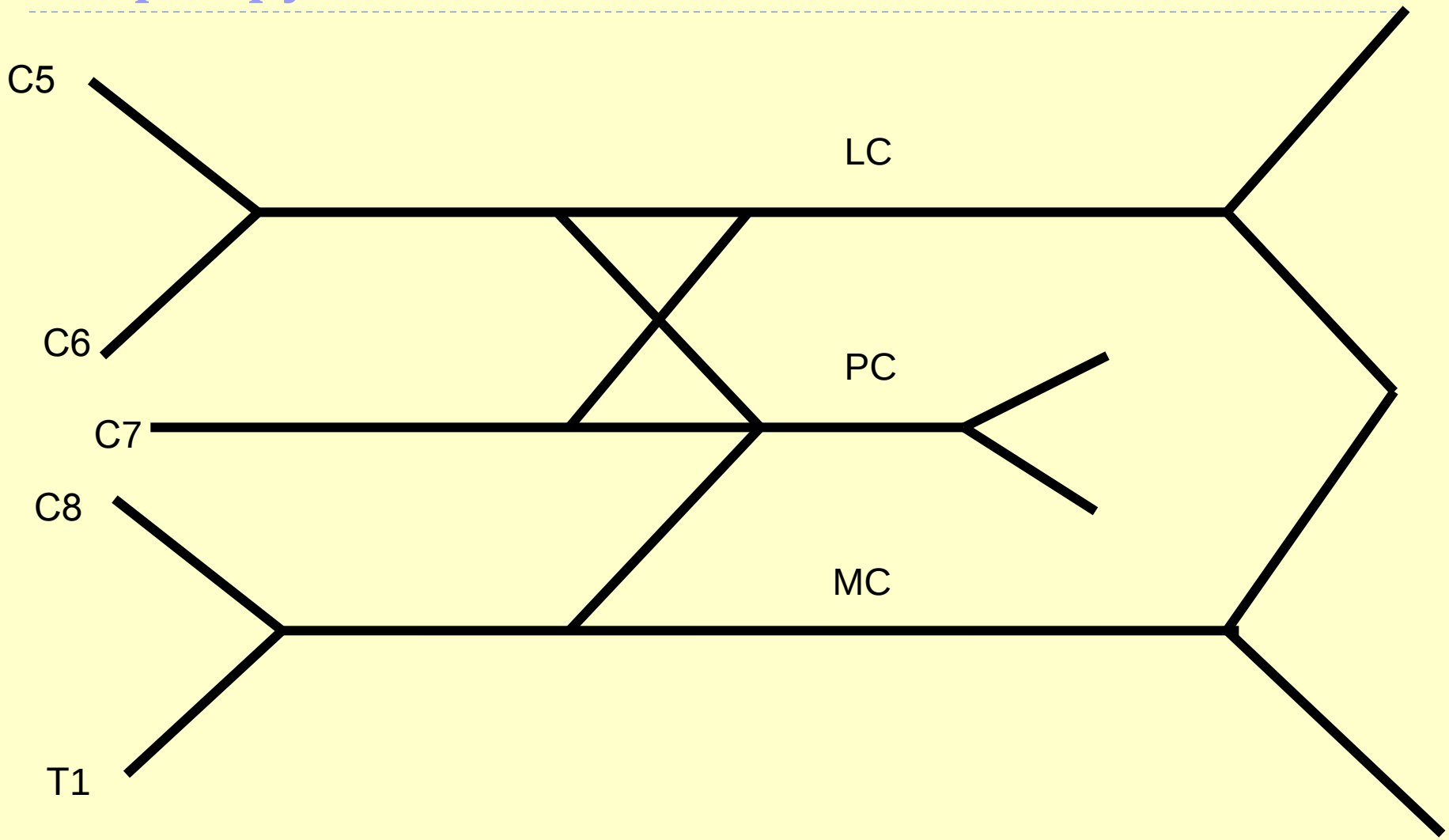

Маркируем: MC – musculocutaneus; M – median; U – ulnar; R – radial; Ax - auxillary

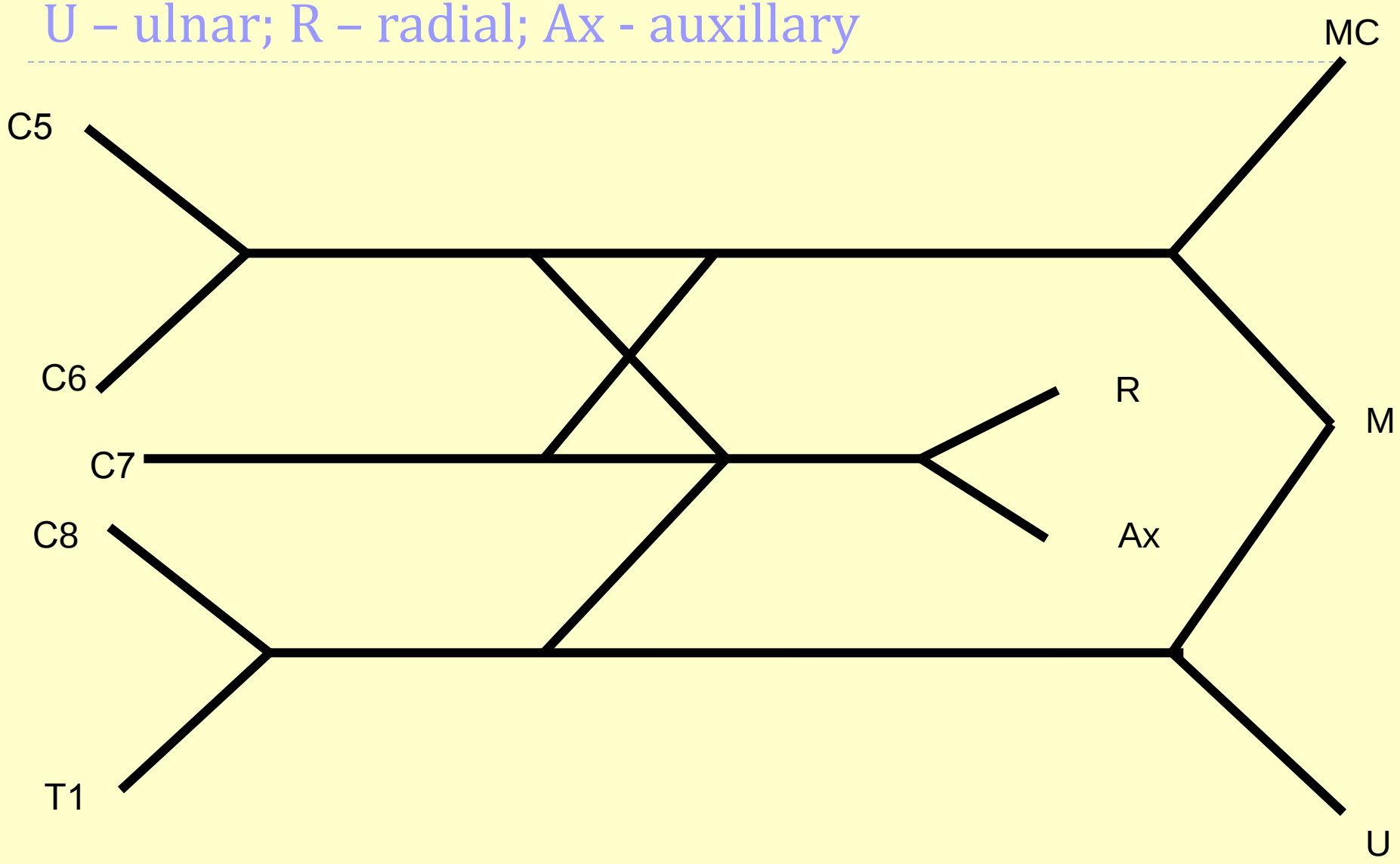

Методы исследования

- Неврологическое обследование
- ЭНМГ
- Рентгенография
- КТ
- КТ-миелография
- Ангиография
- МРТ

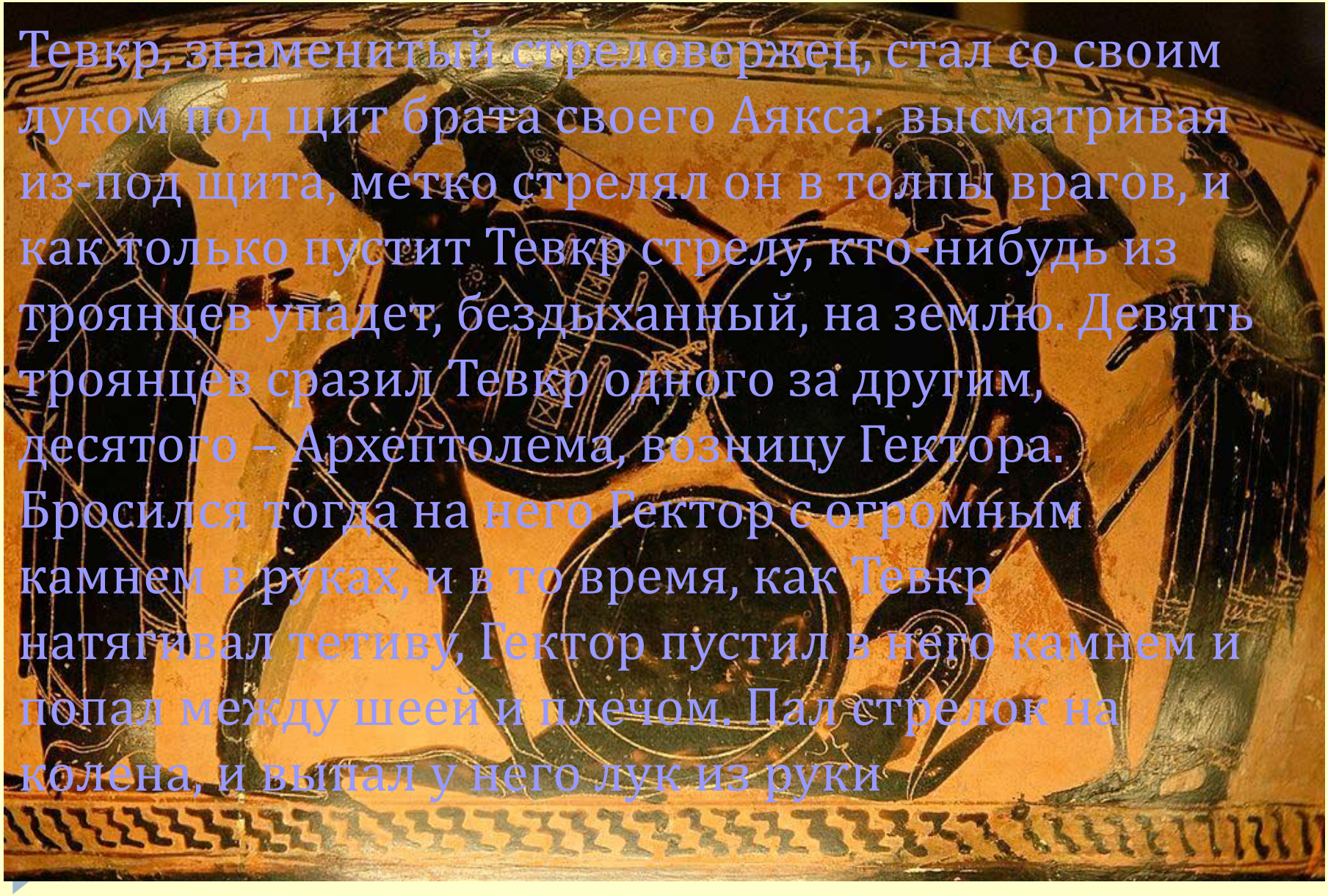

Тевкр, знаменитый стреловержец, стал со своим луком под щит брата своего Аякса: высматривая из-под щита, метко стрелял он в толпы врагов, и как только пустит Тевкр стрелу, кто-нибудь из троянцев упадет, бездыханный, на землю. Девять троянцев сразил Тевкр одного за другим, десятого – Архептолема, возницу Гектора. Бросился тогда на него Гектор с огромным камнем в руках, и в то время, как Тевкр натягивал тетиву, Гектор пустил в него камнем и попал между шеей и плечом. Пал стрелок на колена, и выпал у него лук из руки

Рентгенографические методы

- Шейный отдел позвоночника (перелом тела позвонка, перелом поперечного отростка → авульсия корешка)
- Плечевой сустав (прямой, аксиллярный снимки)
- Ключица → повреждение ПС
- Рентгенография грудной клетки (перелом I и II ребра, а рядом располагается ПС; высокое стояние одной половины диафрагмы)

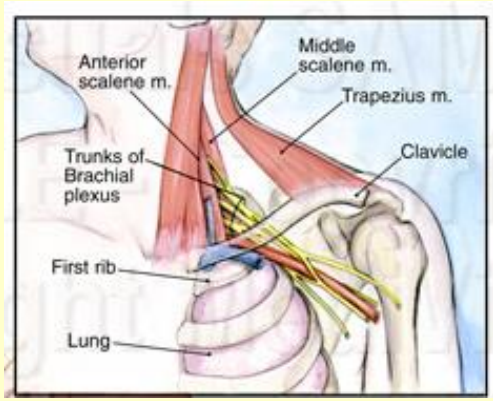

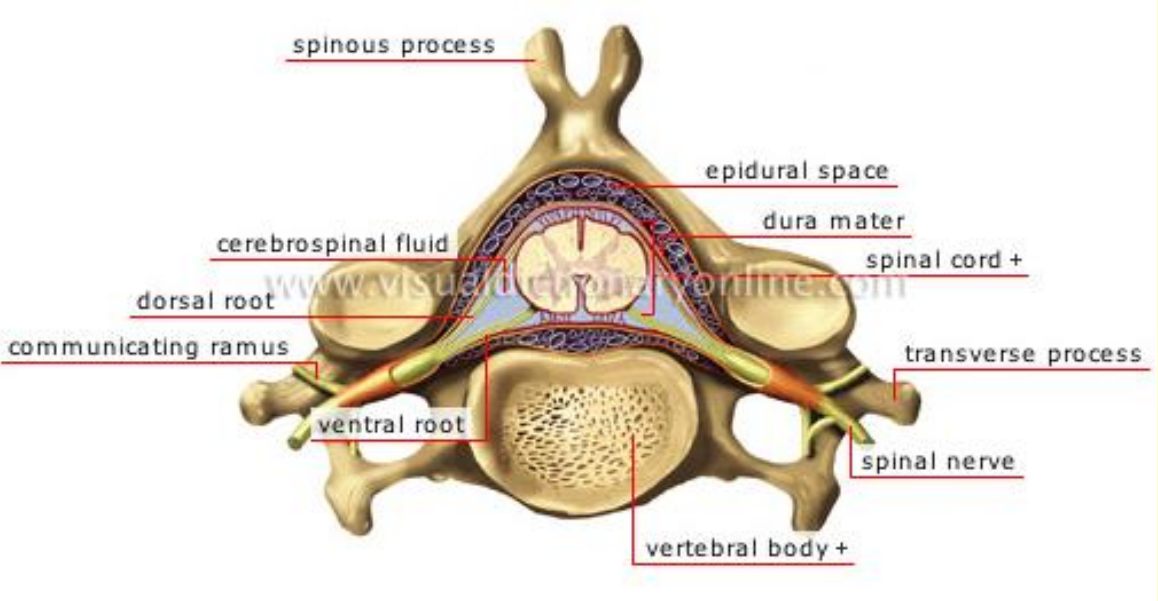

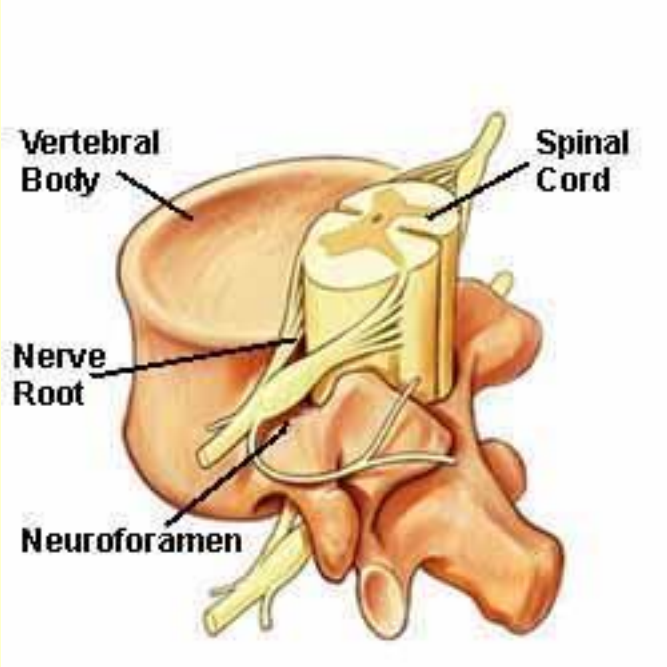

Рентгенография

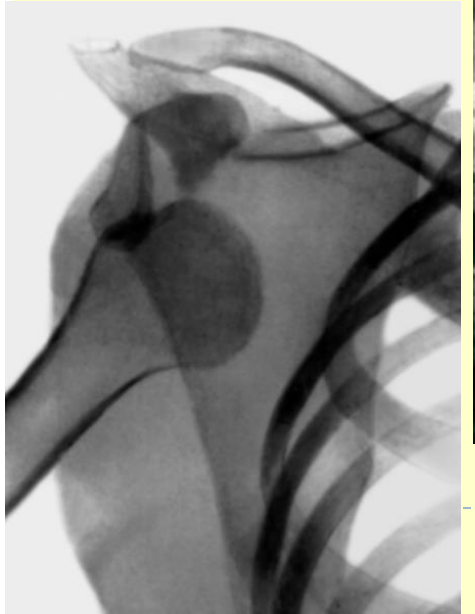

Удлиненный поперечный отросток С7

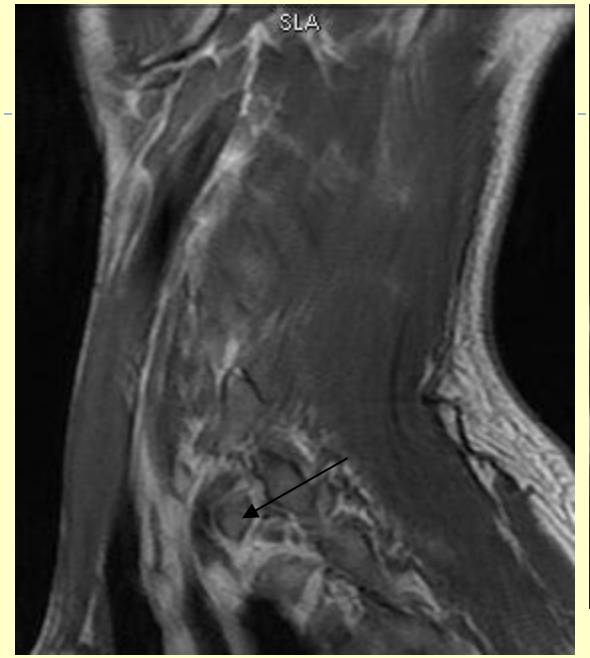

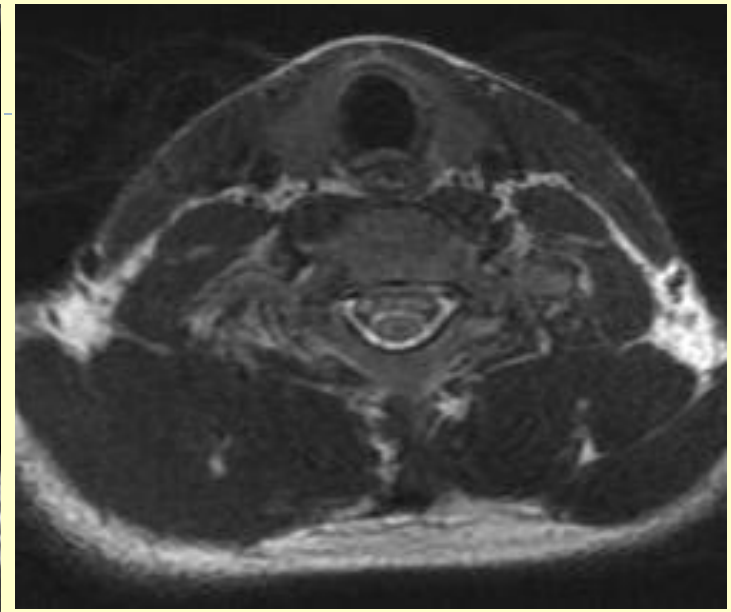

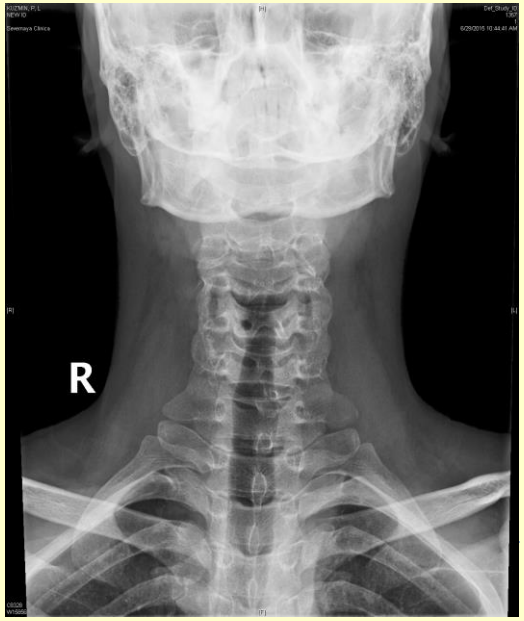

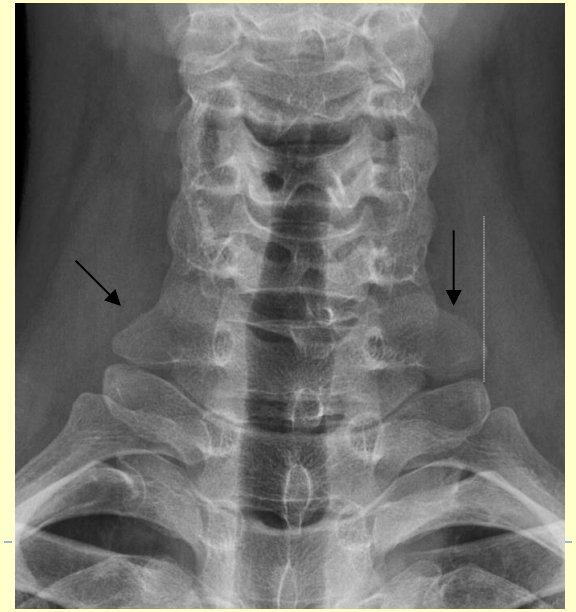

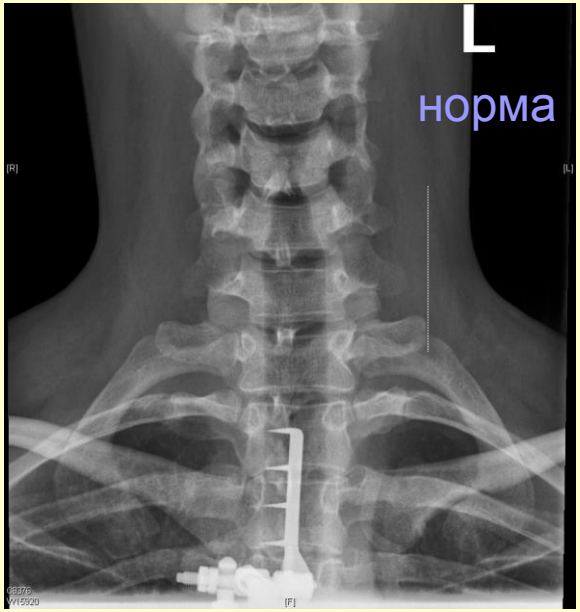

Миелография и КТ-миелография. Псевдоменингоцеле.

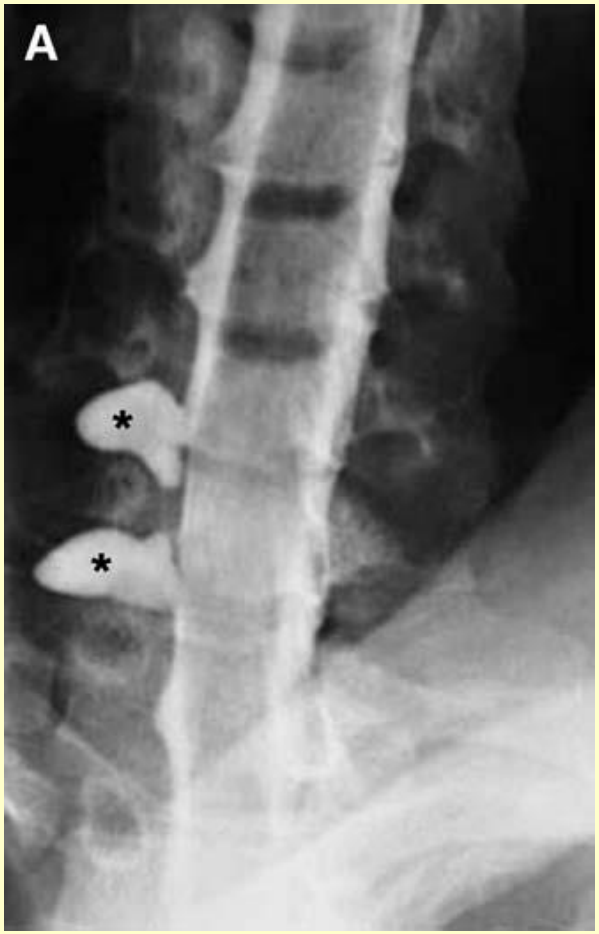

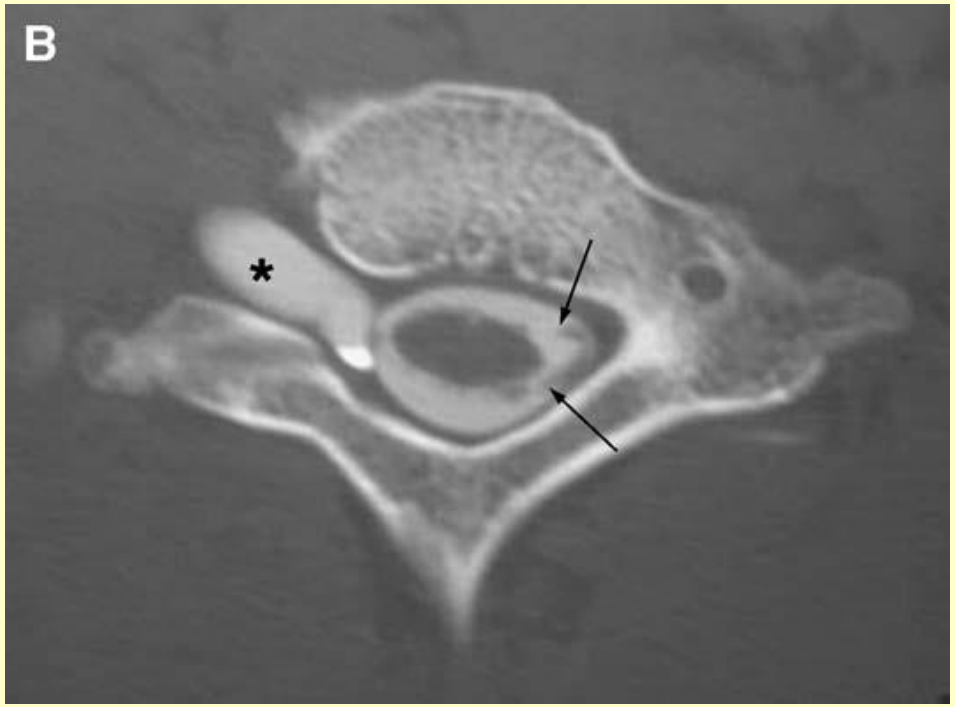

* - псевдоменингоцеле

↑ - не измененные корешки

(Courtesy of the Mayo Foundation, Rochester, MN; with permission.)

Ангиография и МР-ангиография

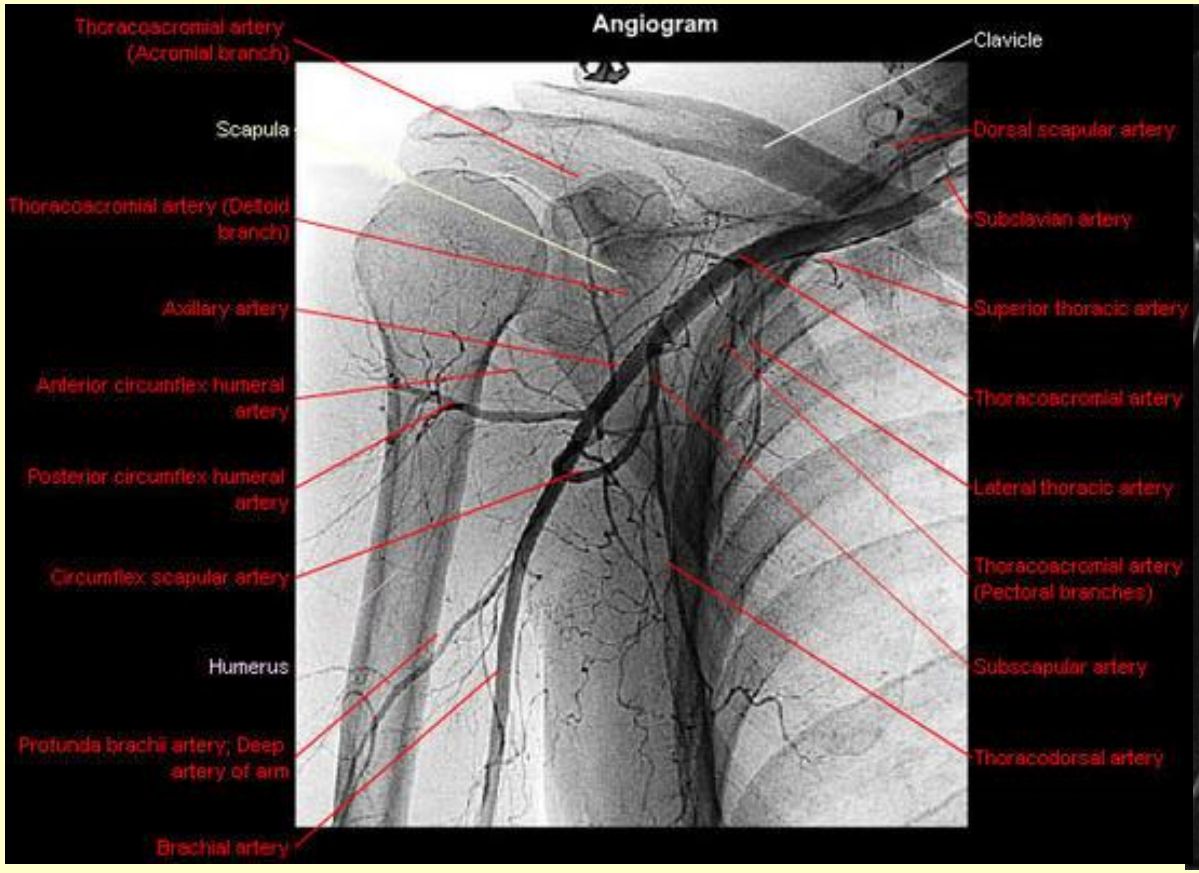

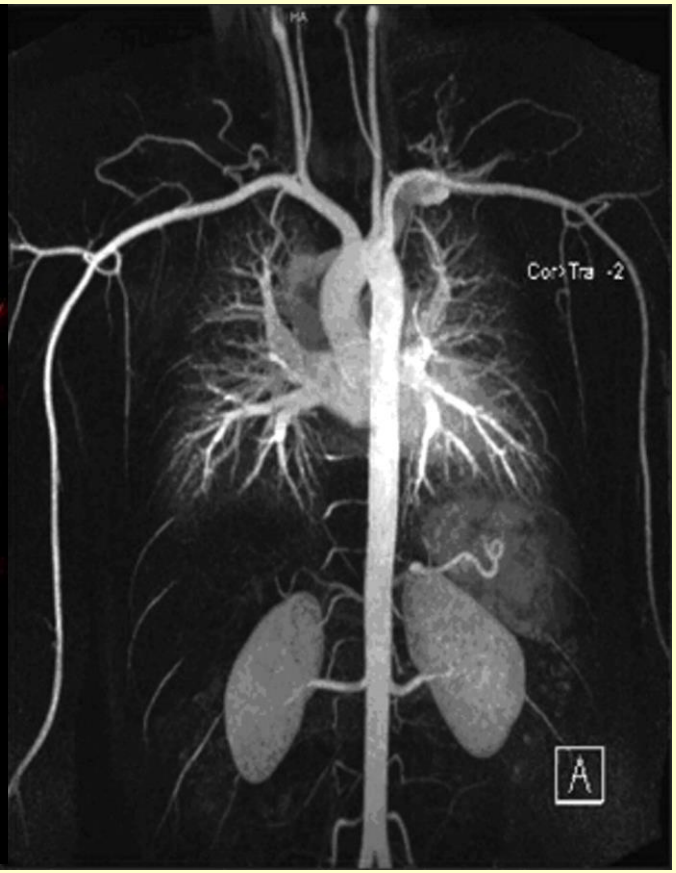

Методом выбора является МРТ

Протокол исследования пациентов с плексопатией

ИП, плоскость	Анатомические структуры, патология
1). Сагитт Т2 ВИ через с/мозг	Поражение с/мозга (отек, кровоизлияние, авульсия, миеломаляция, сирингомиелия, опухоли и т.д.).
2). Аксиал Т1 ВИ	Плечевое сплетение (утолщение, неровность контуров, узловые утолщения)
3). Коронал Т1 ВИ	Плечевое сплетение (ПС), удлиненные поперечные отростки С7, шейные ребра
4). Аксиал Т2 ВИ	ПС (утолщение, узловатость, изменение ИС, которое лучше видно между передней и средней лестничными мышцами), радикулопатия, дископатия, инвазия м/п отверстия, повреждение с/м, больших размеров псевдоменингоцеле, денервация мышц
5). Коронал STIR T2	ПС (изменение ИС от ПС, которое не видно на Т2 ВИ, особенно при тракционных повреждениях и плекситах), травматическая денервация мышц, плекситы
6). Аксиал, Коронал 3D T2 (fiesta) – МР-миелография	Авульсия корешков, небольшого размера псевдоменингоцеле, которое может быть пропущено на Т2 ВИ (2D)
7). Постконтраст аксиал T1 Fat Sat	ПС (контрастное усиление), контрастное усиление от пенька корешка или от интрадурал корешков или от денервированных мышц в случае преганглионарного повреждения
8). Постконтраст коронал Т1	Усиление сигнала от ПС
9). Саг Т1 ВИ	Для определяется сдавления ПС подключичными сосудами, состояние клетчатки
10). МРА и МРВ	Тромбоз, аневризмы, сдавление сосудов

Сагиттальная плоскость Т2 ВИ

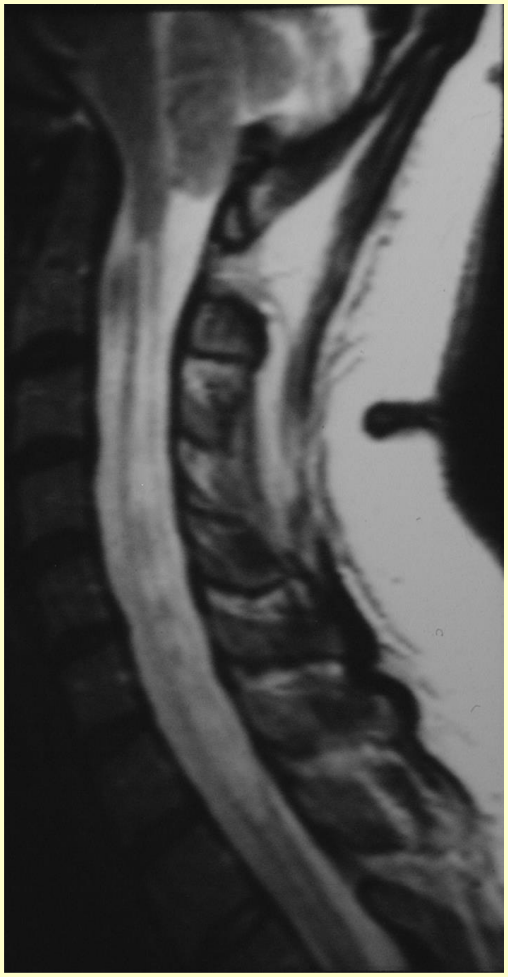

Шейное ребро

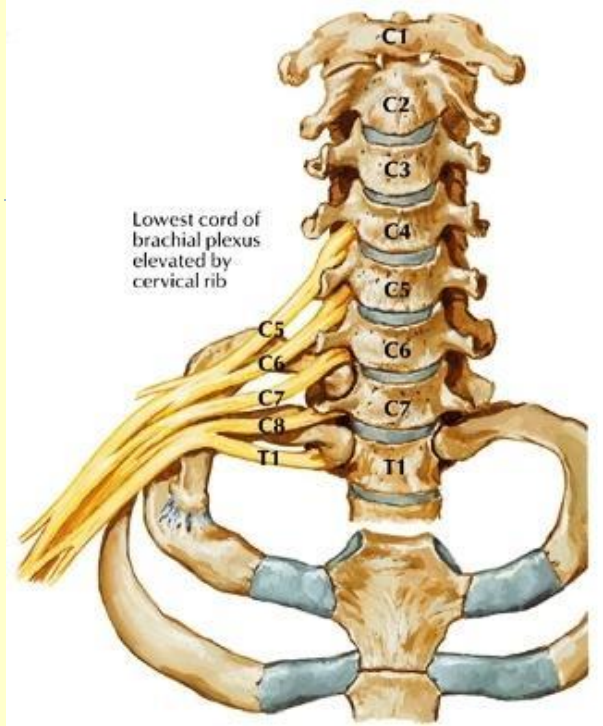

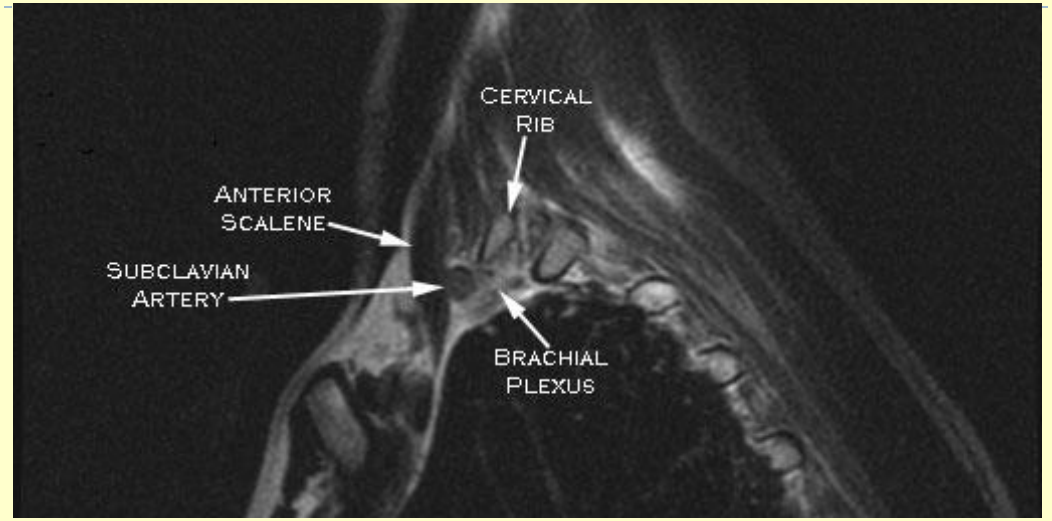

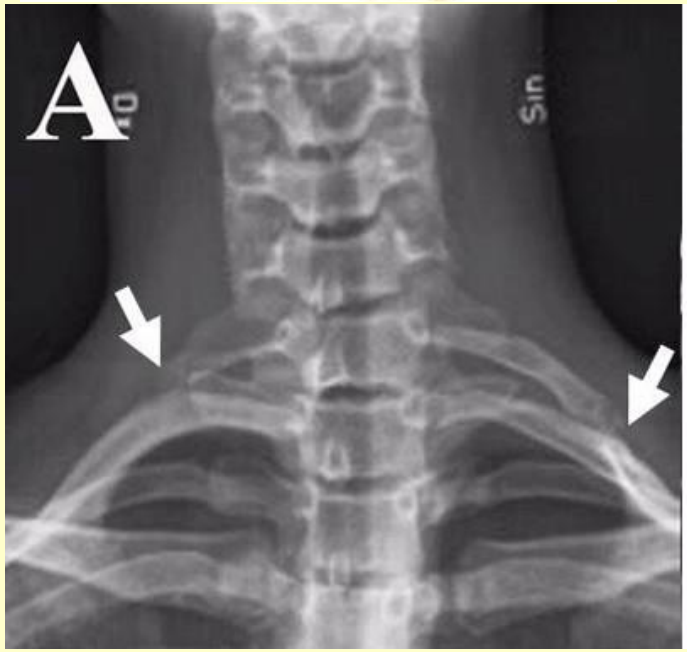

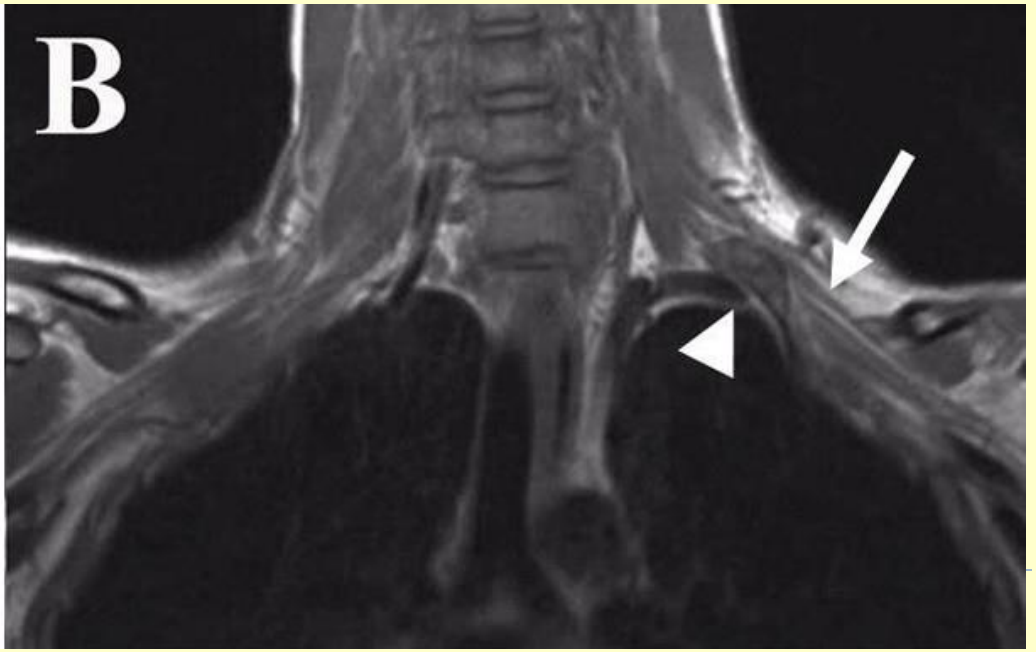

Плечевой сплетение (норма).
Coronal MIP 3D STIR SPACE

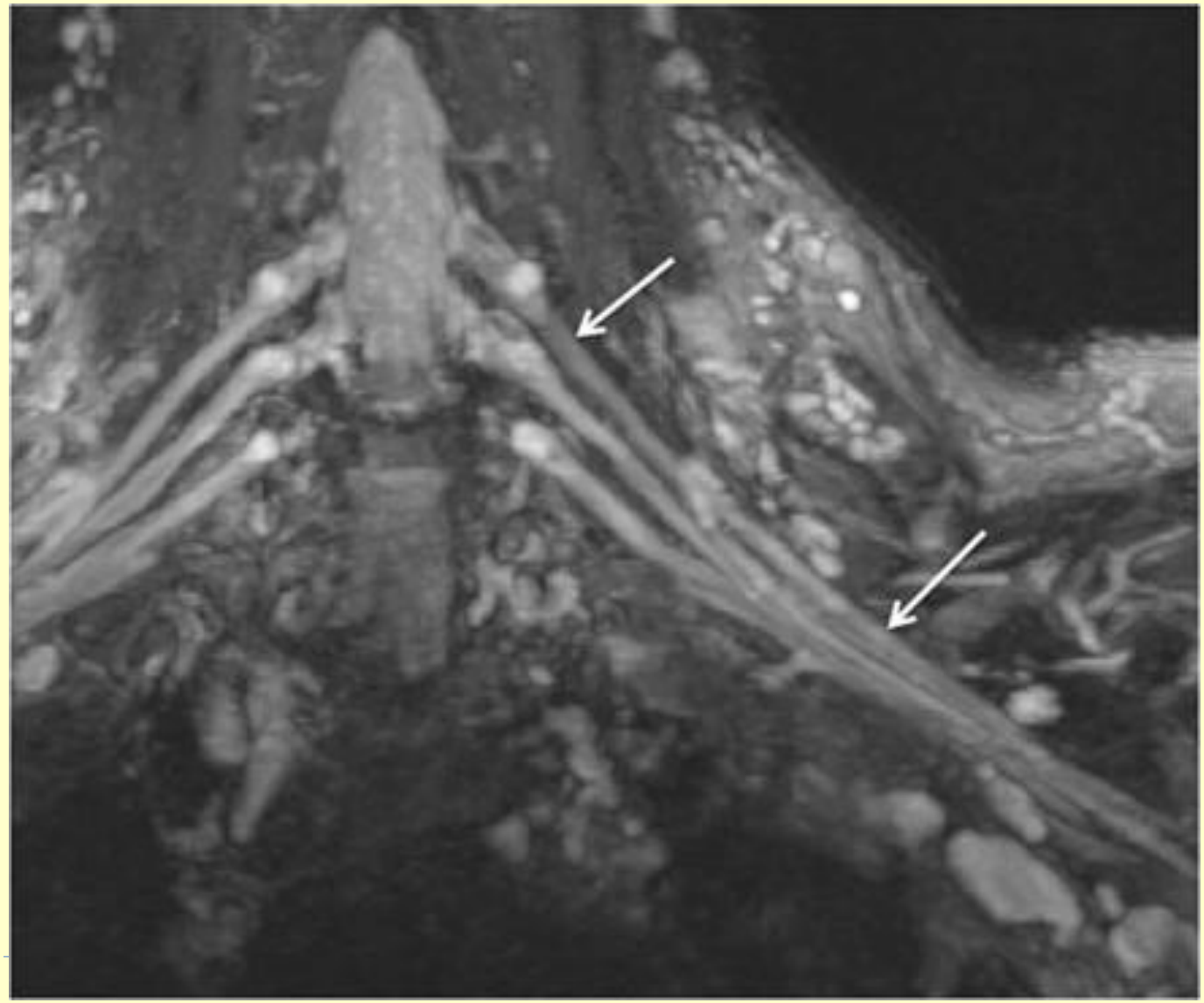

STIR ИП. Травматическое повреждение плечевого сплетения. Отек корешков C7, C8, Th1.

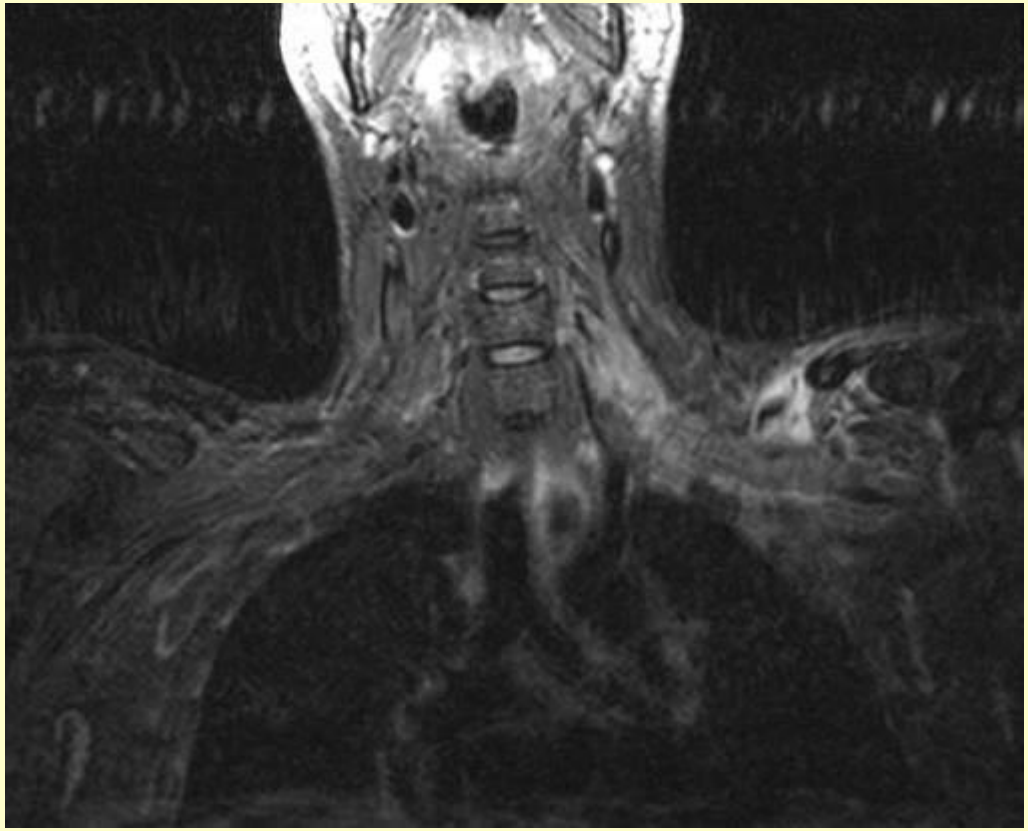

Fiesta

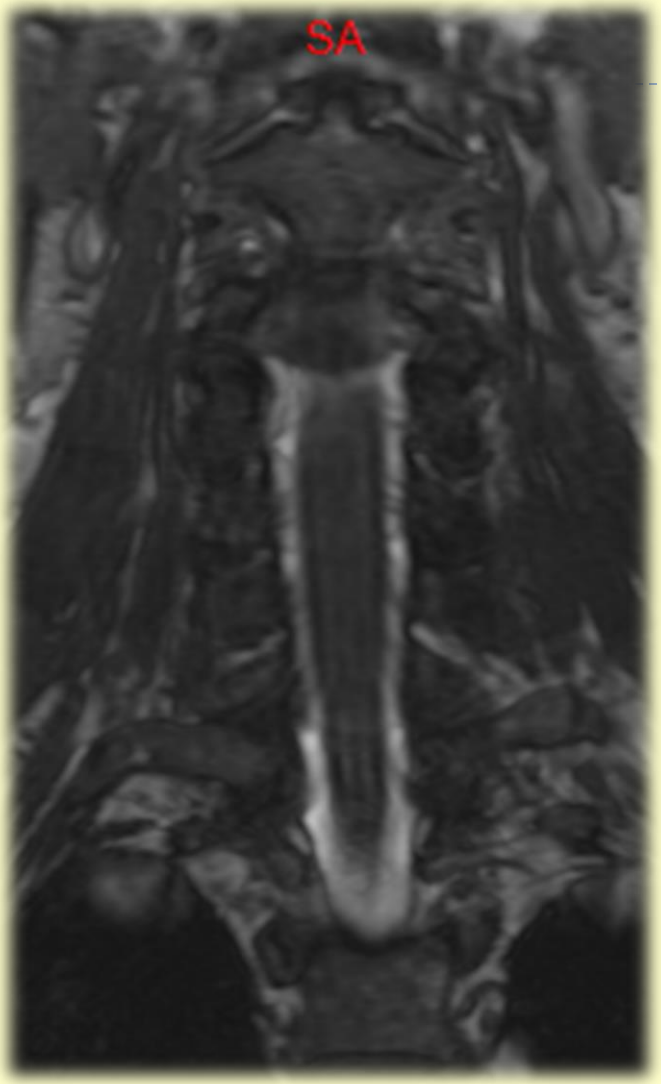

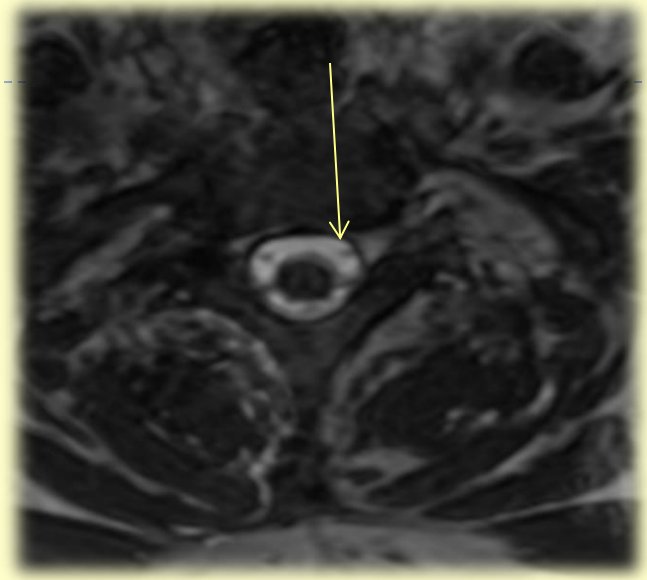

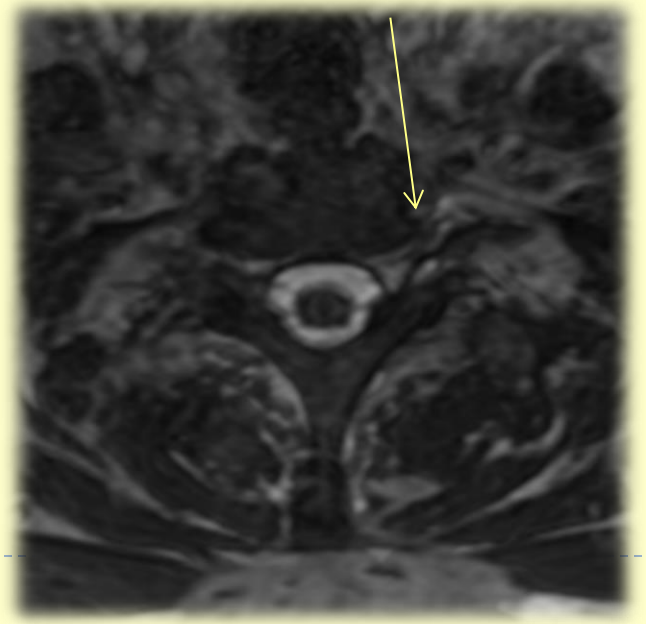

МР-анатомия

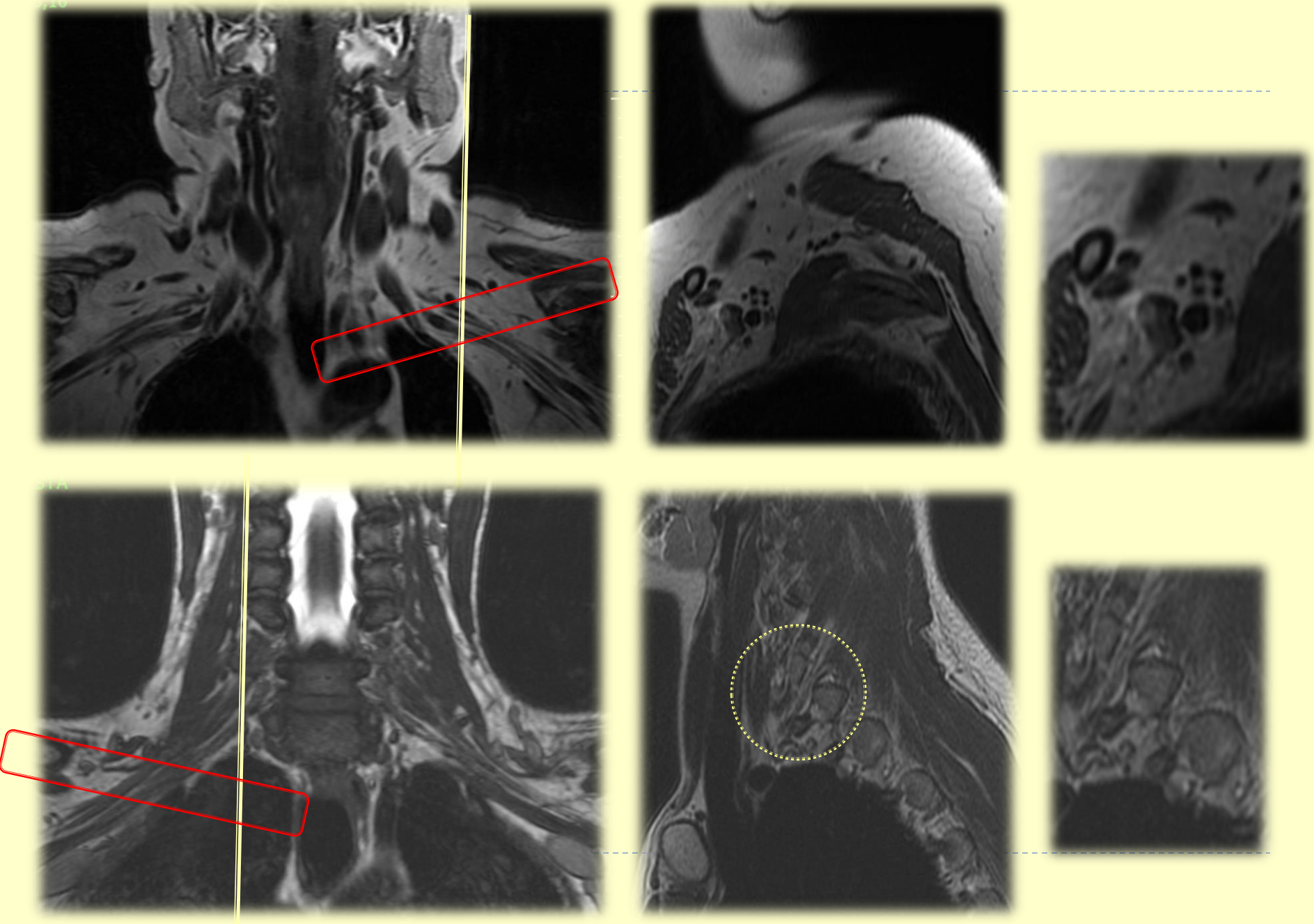

Акушерские параличи

Вялый паралич мышц верхних конечностей у новорожденных наступает в результате родовой травмы плечевого сплетения или образующих его нервных корешков.

Три типа: верхний Дюшена-Эрба паралич, нижний — Дежерине-Клюмпке, смешанный (типа Эрба- Клюмпке и Клюмпке-Эрба

Паралич плечевого сплетения встречается 0,5-1,9% на 1000 новорожденных

В 90% - паралич Эрба

Родовые травмы периферической нервной системы

- **Параличи плечевого сплетения (plexus brachialis)**
- **Верхний тип паралича (Дюшена-Эрба)**: возникает в результате поражения верхнего первичного пучка плечевого сплетения или шейных корешков, которые начинаются с сегментов C_V-C_{VI} спинного мозга, нарушается функция проксимального отдела верхней конечности
- **Нижний дистальный паралич (Дежерин-Клюмпке)**: возникает в результате поражения среднего и нижнего пучков плечевого сплетения или корешков, которые начинаются от C_{VII}-T_I сегментов спинного мозга, нарушается функция дистального отдела руки в результате пареза сгибателей предплечья, кисти, пальцев

MyShared

Паралич Дюшена-Эрба

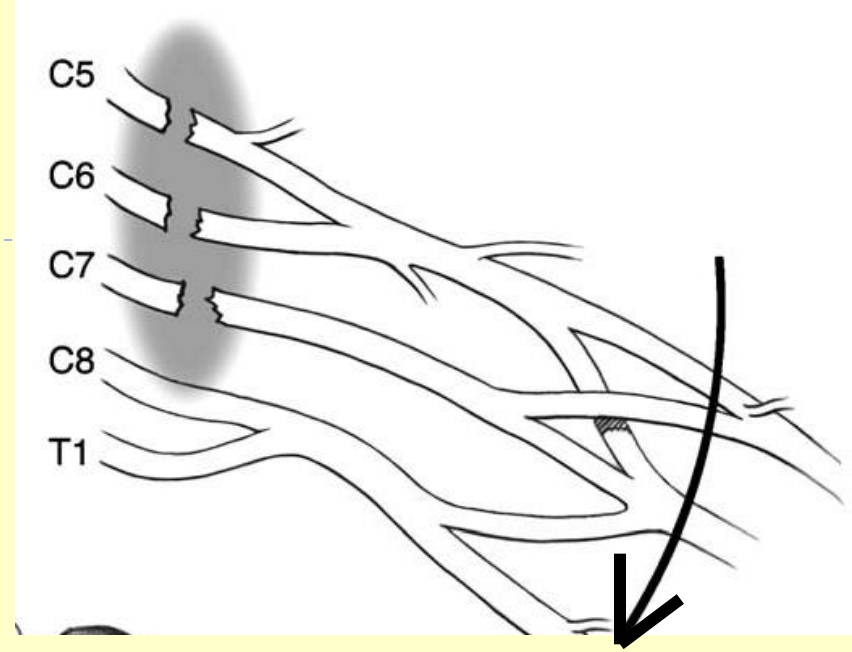

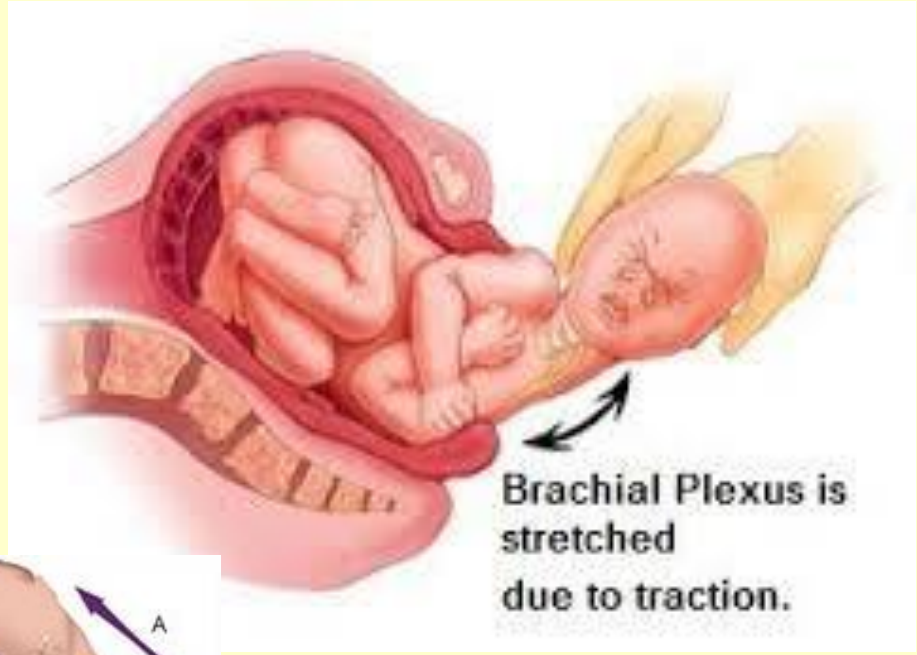

Рука обычна приведена к туловищу и ротирована внутрь, а кисть находится в положении ладонной флексии

Паралич Клюмпке

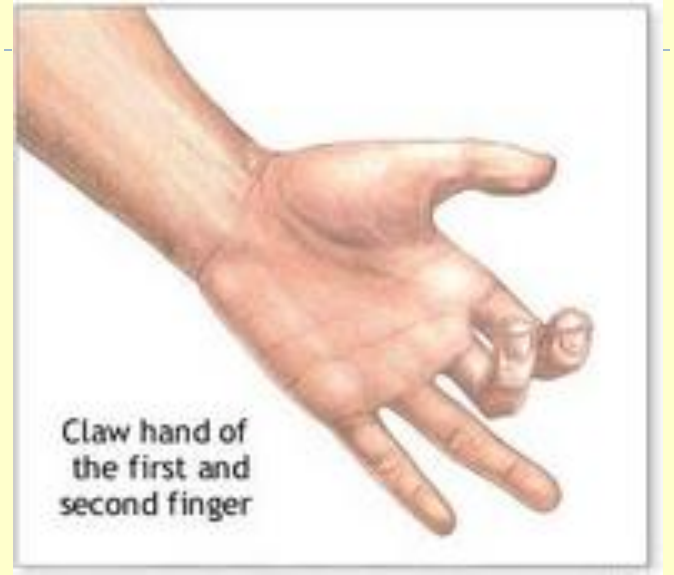

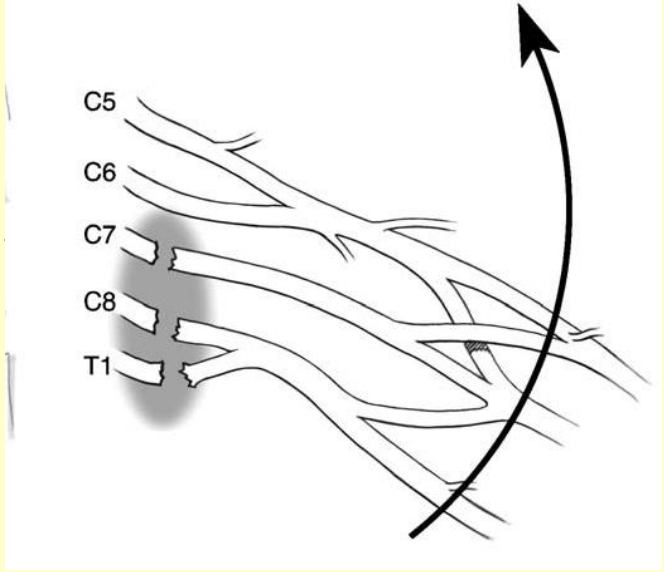

Периферический парез или паралич мышц кисти

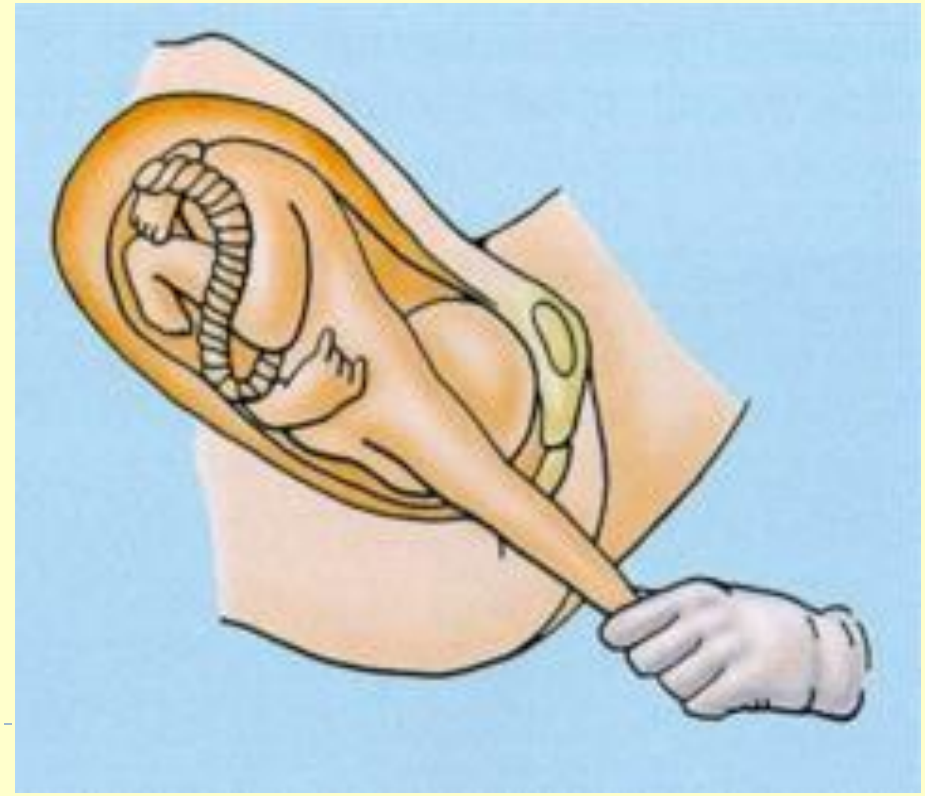

Причины повреждений ПС у взрослых

- Наиболее часто пострадавшие лица мужского пола от 15 до 25 лет
- 70% травматических повреждений ПС последствия автомобильный аварий; из них 70% велосипедные и мотоциклетные
- 70% пострадавших в автомобильных авариях кроме поражения ПС имеют другие массивные повреждения

Механизм повреждения корешков C5, C6, C7

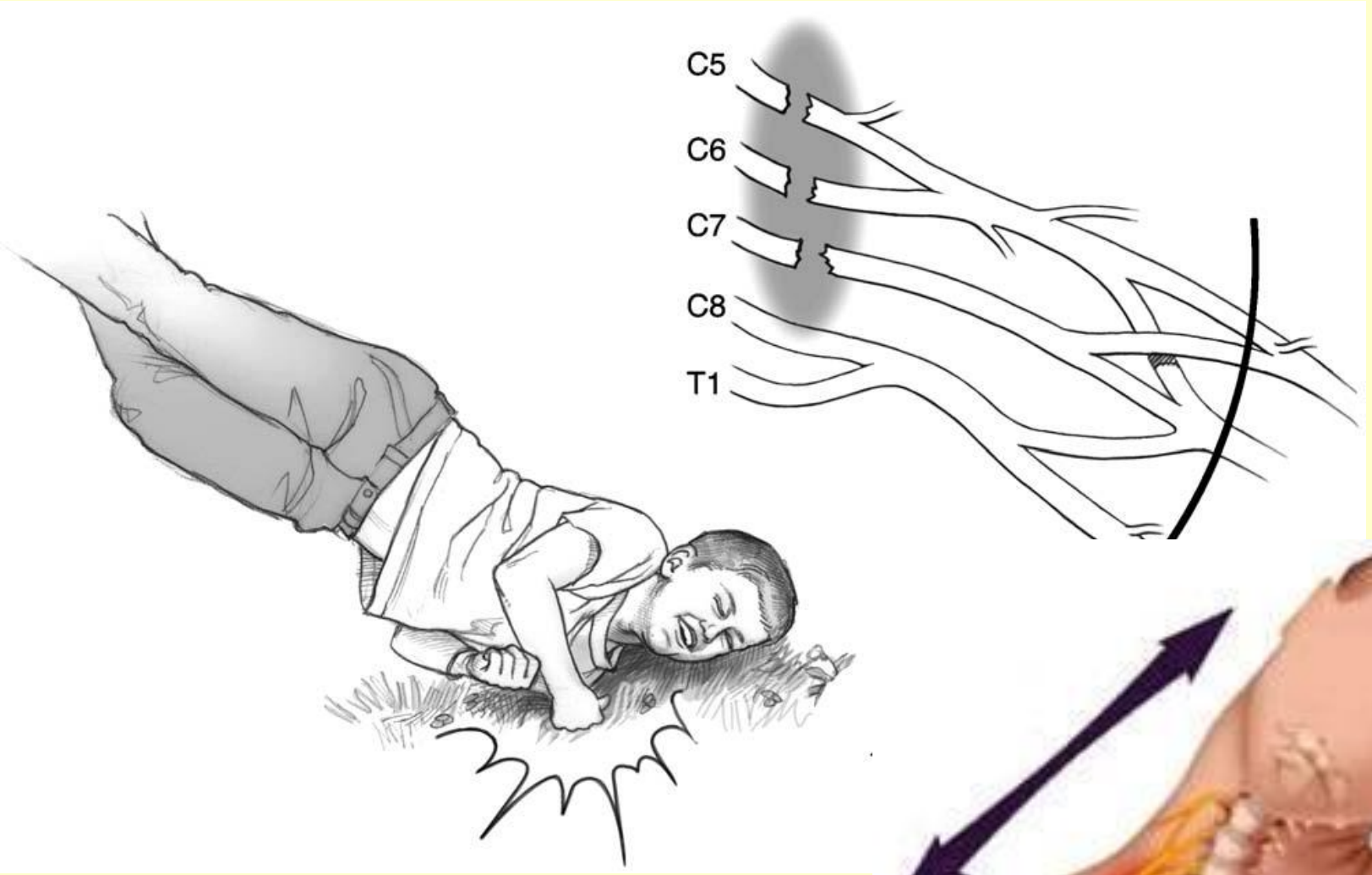

Падение на плечо

Повреждение нижних элементов плечевого сплетения (C8, T1)

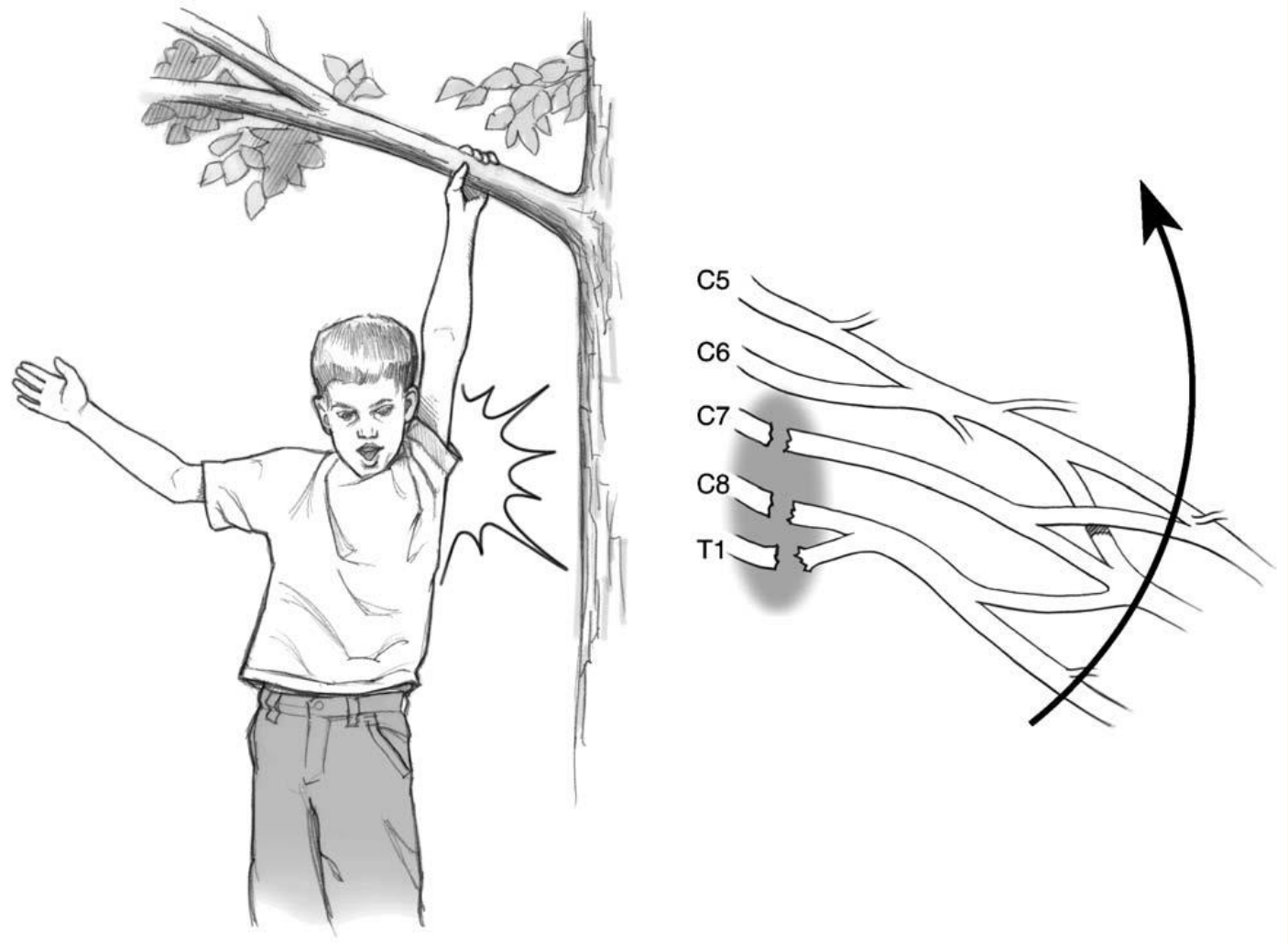

Прямой удар в область ПС

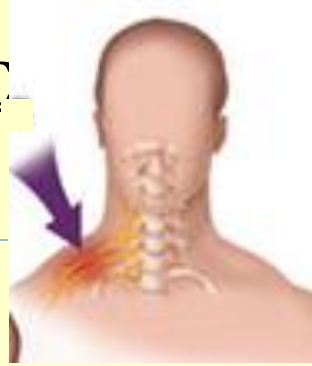

- 70-75% всех повреждений имеют надключичную локализацию
- В 75% случаев повреждается все ПС (C5-Th1)
- В 20-25% случаев корешки C5-C7

- 25% случаев локализация подключичная

Виды повреждений ПС

- - растяжение (straching) – нейропракия или тракция
- - авульсия корешков – преганглионарный отрыв корешков от спинного мозга
- - постганглионарный разрыв – разрыв ПС дистальнее ганглия (dorsal root ganglion)
- - псевдоменингоцеле – повреждение менингиальной оболочки вокруг нервного корешка с экстравазацией ЦСЖ в окружающие мягкие ткани.

Анатомия плечевого сплетения и типы его повреждения

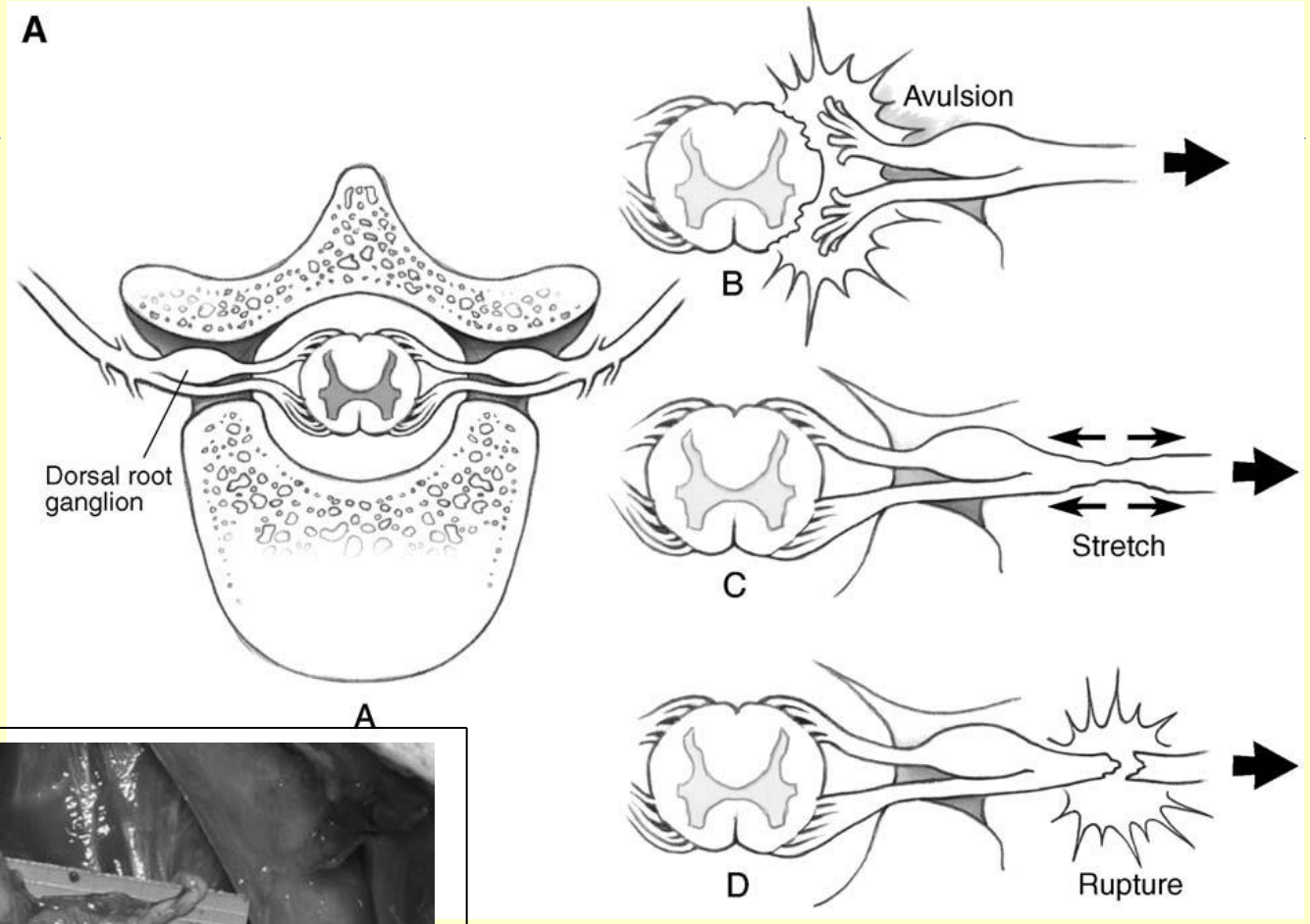

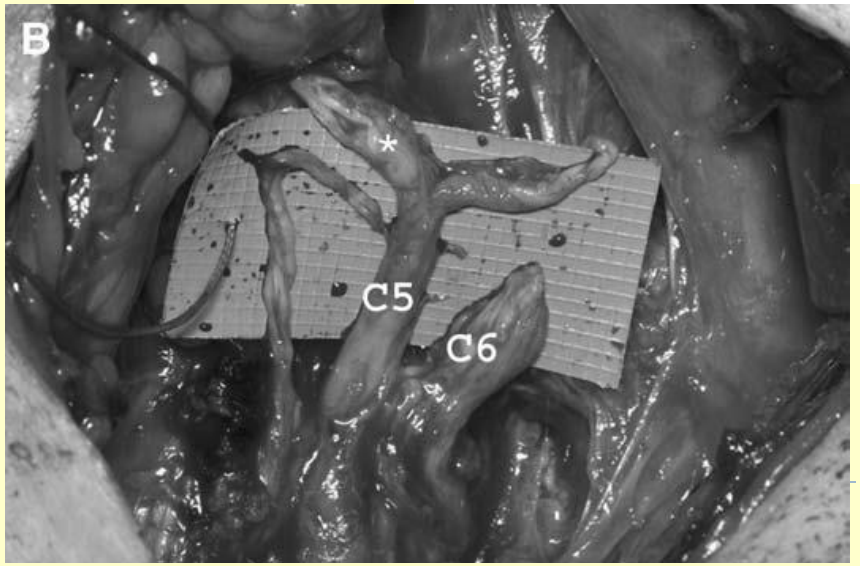

Преганглионарное повреждение.
Авульсия вентрального и дорзального корешка C5.
Постганглионарное повреждение C6.
* - DRG

Периферический механизм авульсии

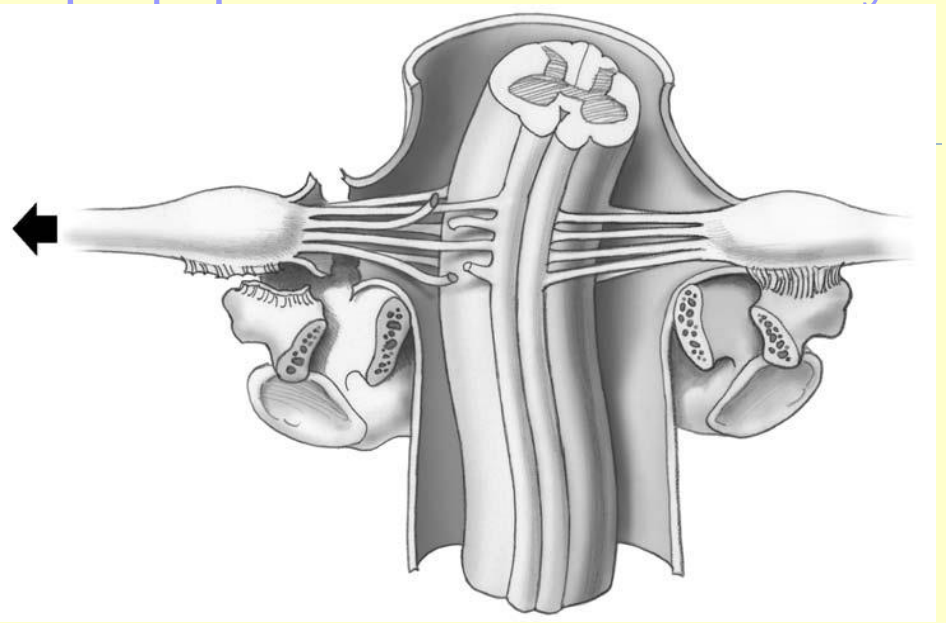

Нервные корешки C5, C6 более прочно крепятся к спинному мозгу и авульсия их происходит не так часто как корешков C7-Th1

Центральный механизм авульсии

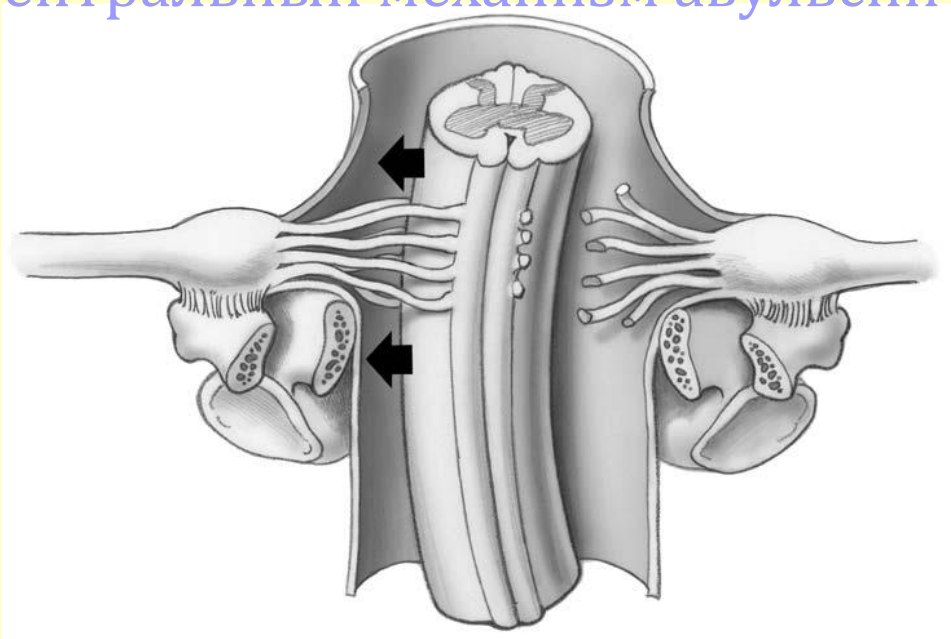

МРТ семиотика преганглионарного повреждения

- авульсия корешков
- псевдоменгингоцеле
- изменение сигнала от спинного мозга в месте отхождения (авульсии) корешков, от самих корешков
- изменение сигнала от параспинальных мышц (мышцы которые иннервируются поврежденным нервом)

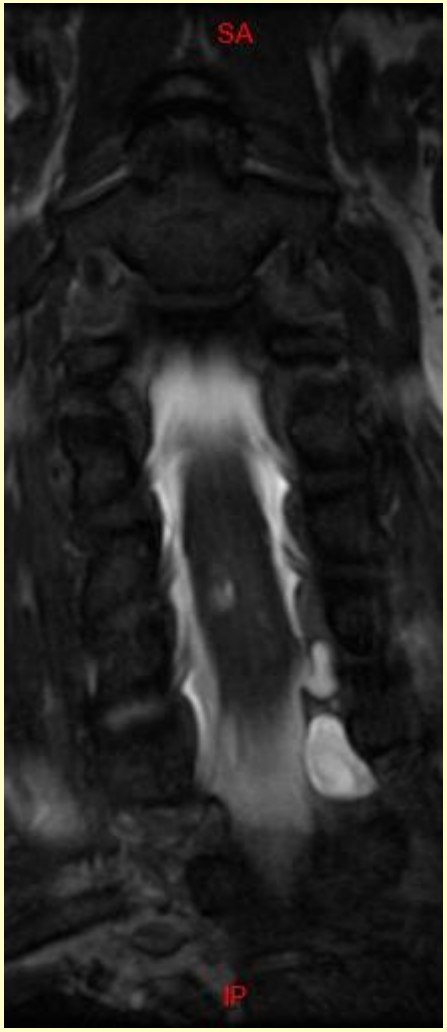

- Псевдоменингоцеле, изменение сигнала от спинного мозга и параспинальных мышц является непрямыми признаками преганглионарного повреждения.
- Однако, псевдоменингоцеле может наблюдаться в 15% случаев изолировано, без авульсии корешков, а в 20% случаев авульсия корешков бывает без псевдоменингоцеле.

- Изменение ИС сигнала от спинного мозга в случаях преганглионарного повреждения наблюдается в 20% случаев. Повреждение может быть: отек спинного мозга (гиперинтенсивный сигнал на Т2 ВИ, утолщение спинного мозга); кровоизлиние (гипоинтенсивный сигнал на Т2 ВИ) в острую фазу или миеломаляции (гиперинтенсивный сигнал на Т2 ВИ с уменьшением объема) в хронической стадии.
- Изменение сигнала от параспинальных мышц наблюдается тоже не во всех случаях авульсии корешков. Изменение сигнала от мышц развивается быстро, за 24 часа. В дальнейшем происходит атрофия мышц и сигнал становится гиперинтенсивным на Т2 и Т1 ВИ (денервация – жировая дегенерация).

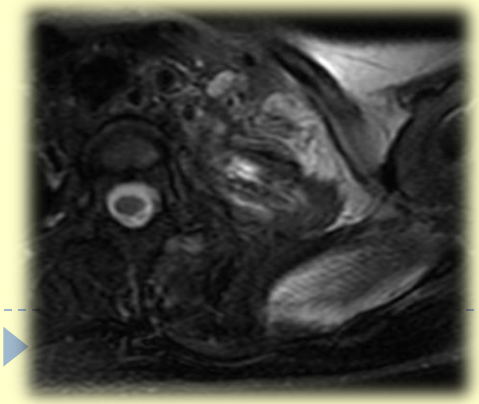

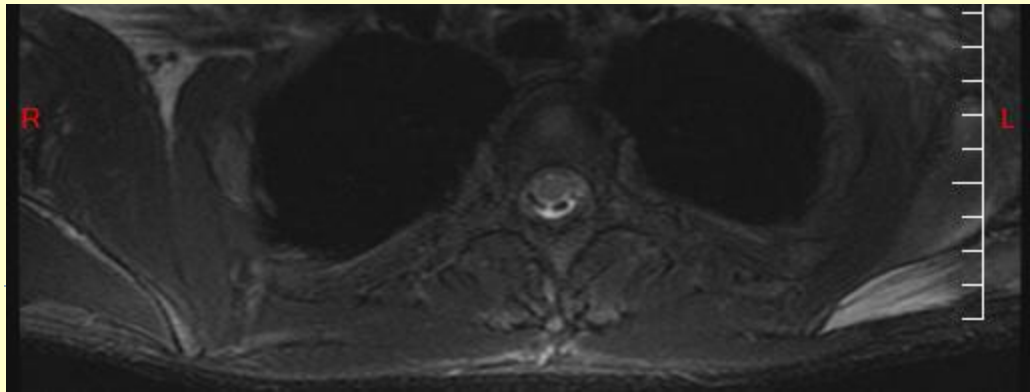

Миелография и КТ-миелография. Псевдоменингоцеле. Авульсия корешков.

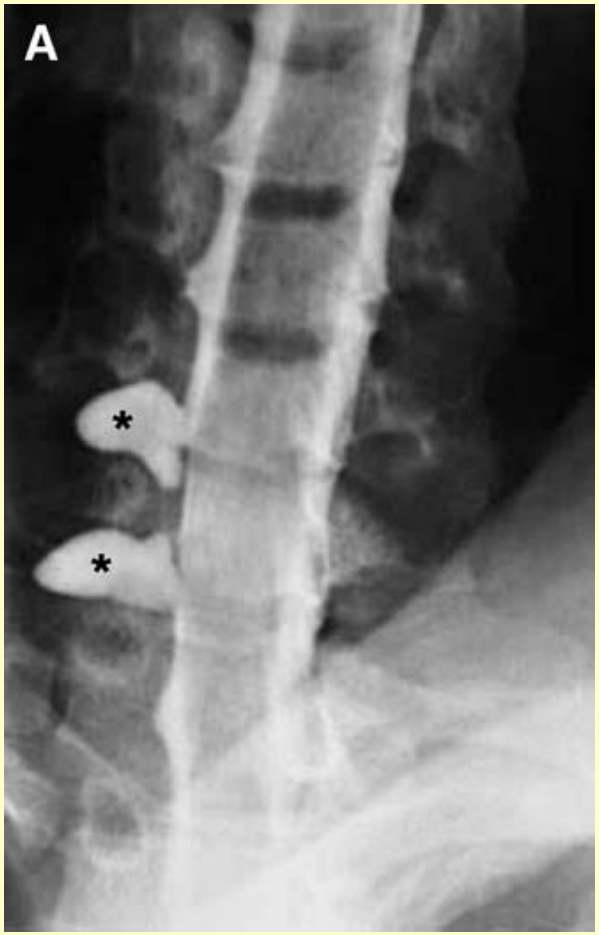

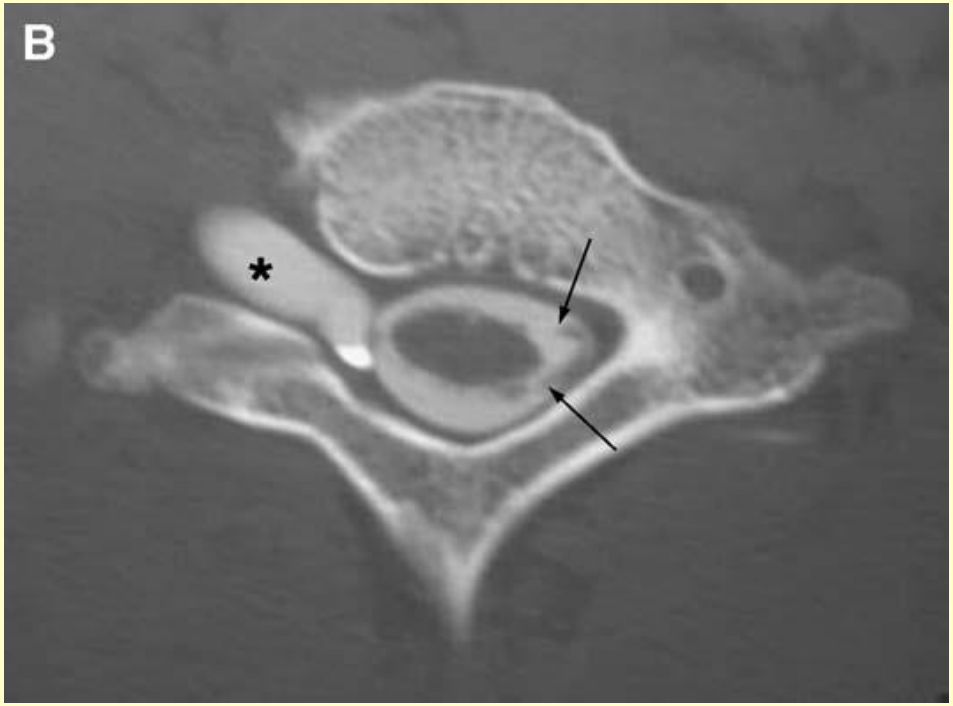

МРТ семиотика растяжения ПС

- - асимметричное утолщение
- - неровномерность
- - гиперинтенсивный сигнал на Т2 ВИ
- - диффузное накопление контрастного вещества поврежденным ПС

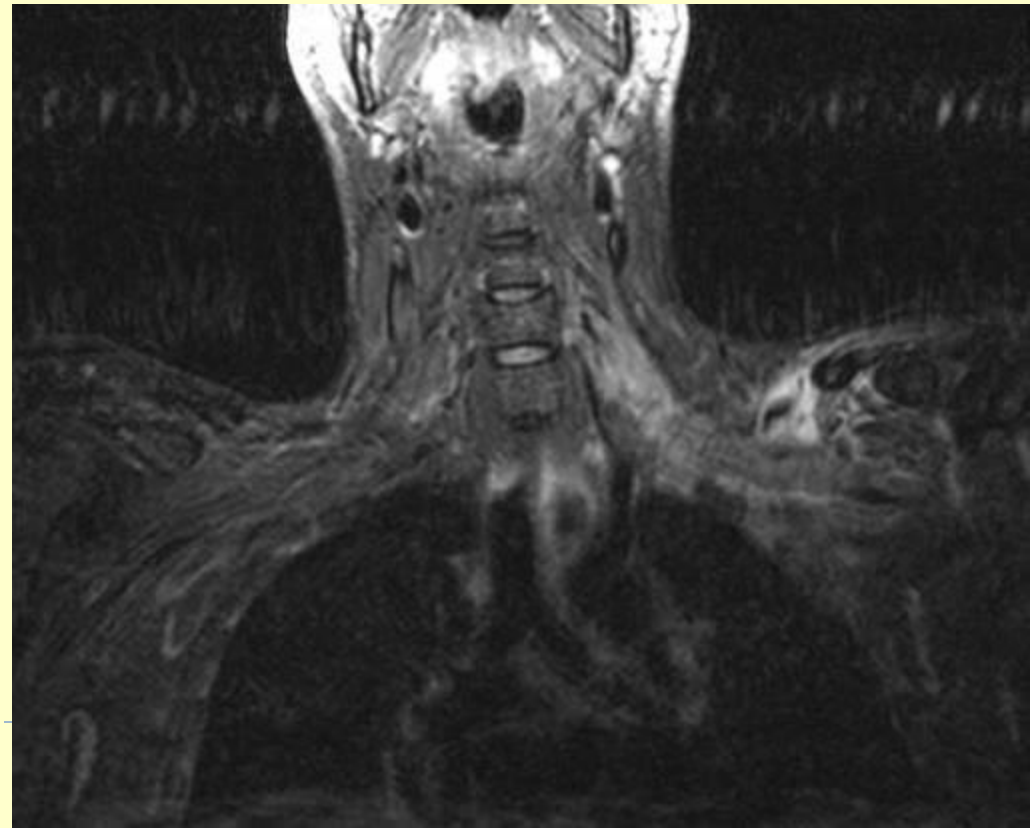

Автодорожная травма от 15.08.2013 г. (упал с мотоцикла). ЗЧМТ. Тракционное повреждение плечевого сплетения слева. МРТ от 14.10.2013

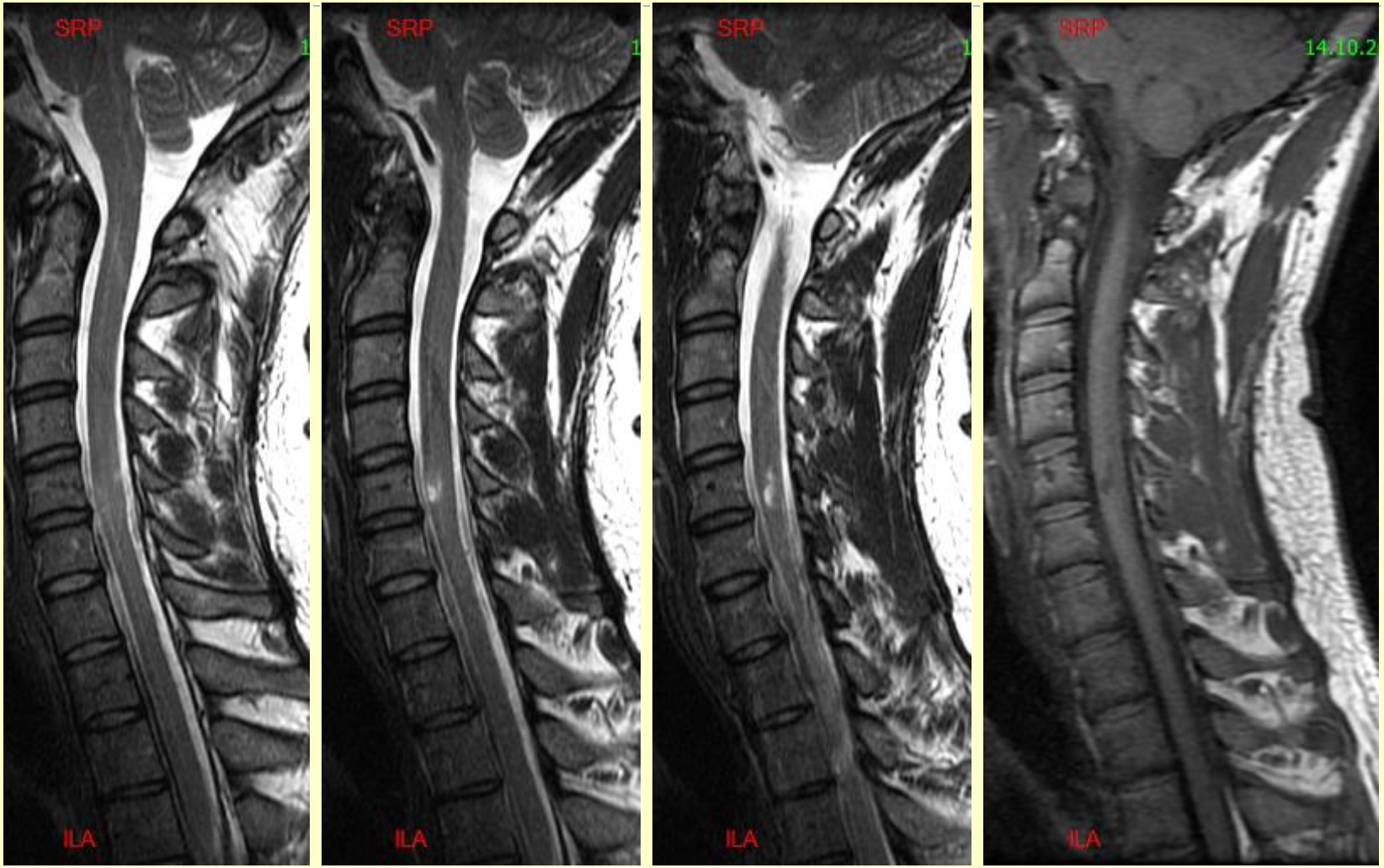

Посттравматическая киста в правой половине спинного мозга на уровне тела С5. Сохраняется отек спинного мозга на уровне С5.
Авульсия корешков С7, С8. Псевдоменингоцеле на уровне С6-С7, С7-Th1.

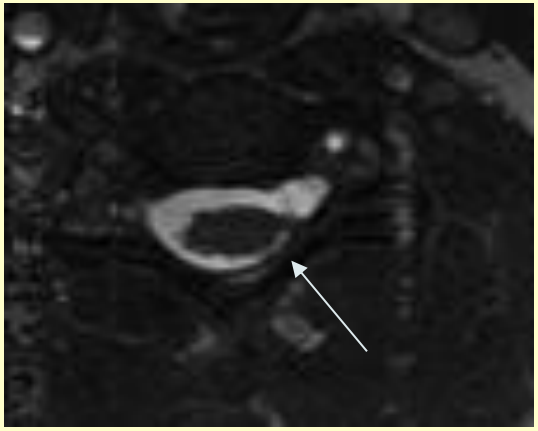

Псевдоменингоцеле на уровне С7-Т1. Авульсия левого корешка С8.

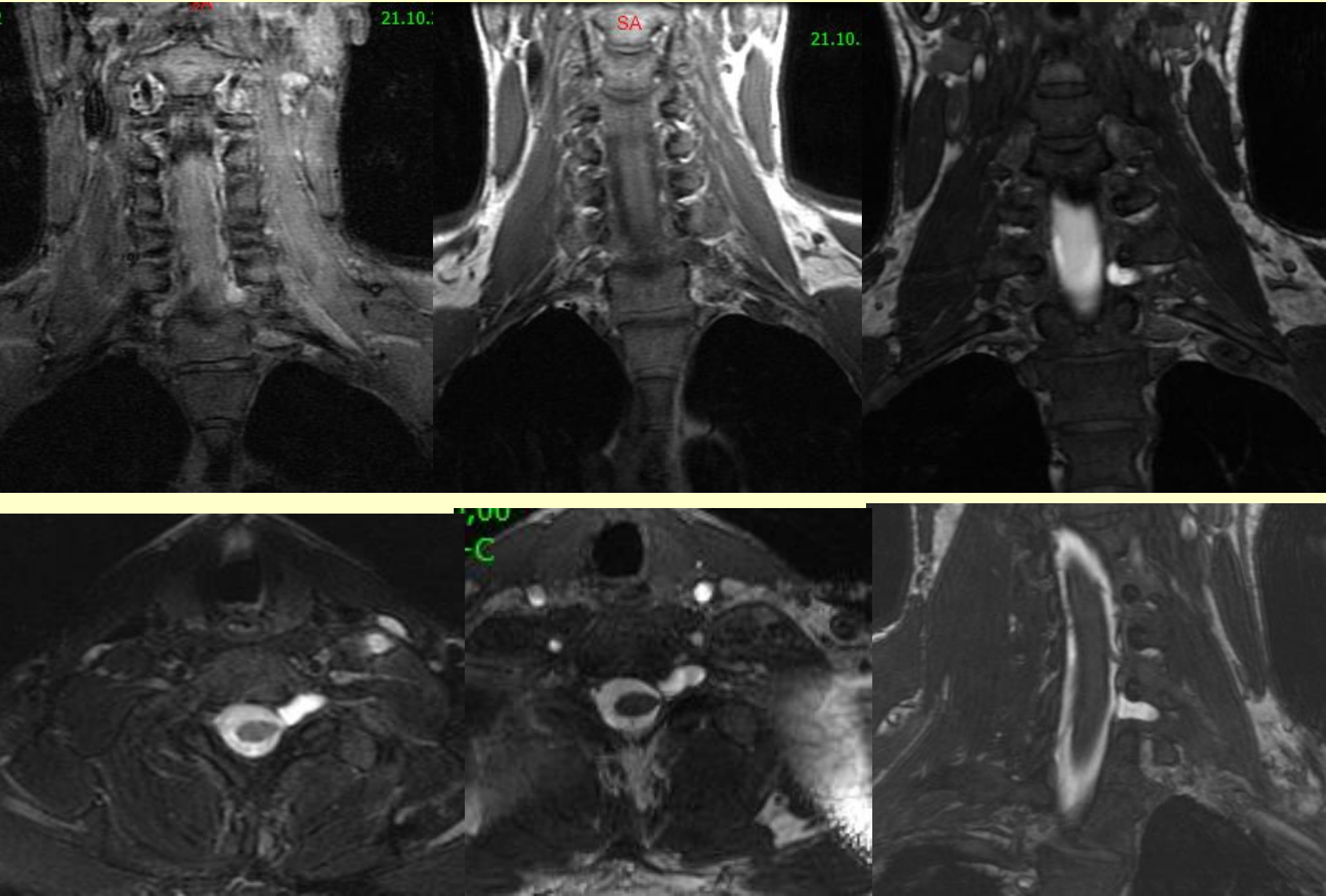

MIP Fiesta

MIP STIR

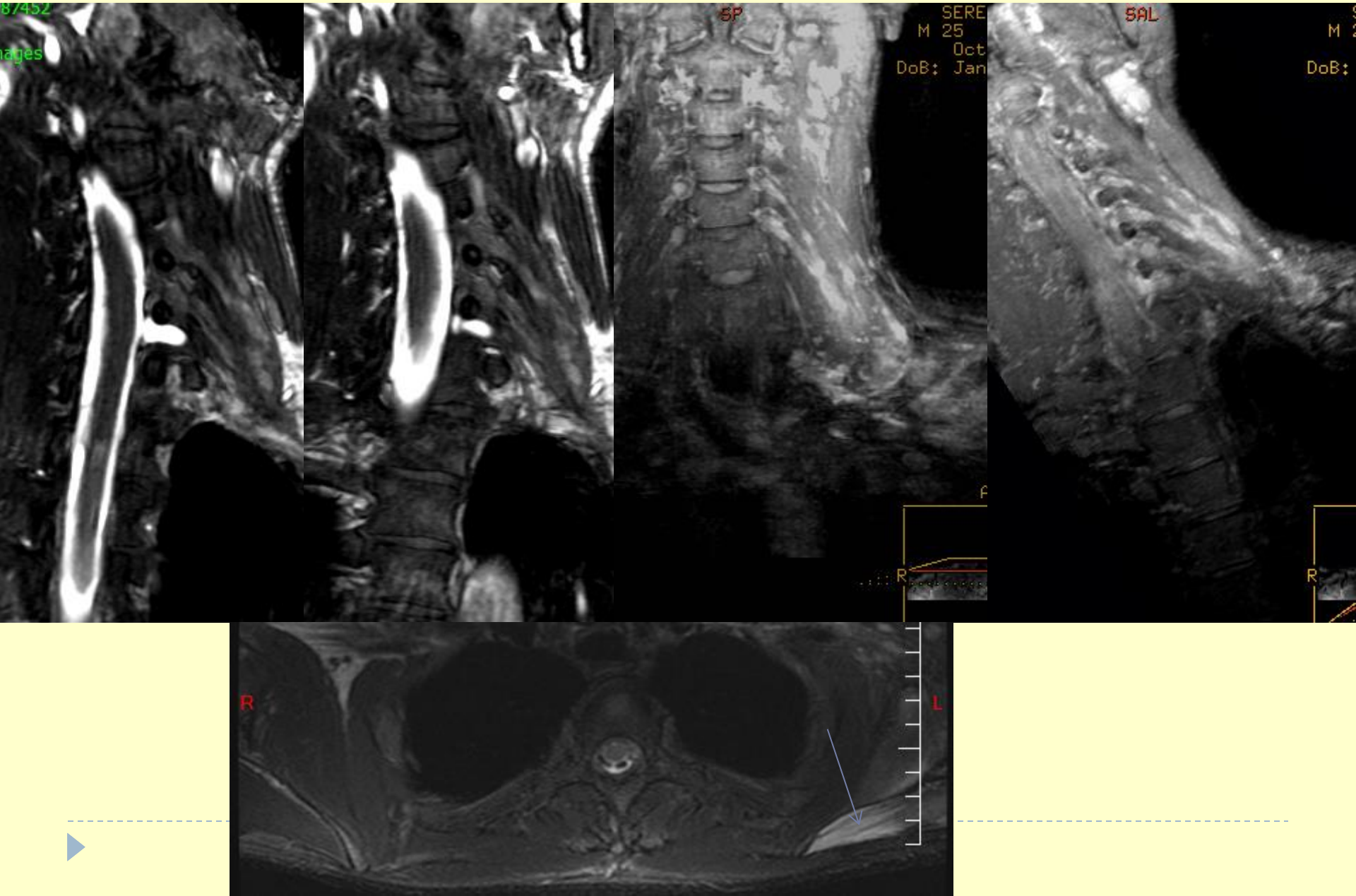

Травма (сбила машина) от июня 2013 г. Перелом поперечный отростков шейных позвонков. Повреждение левой яремной вены и позвоночной артерии.

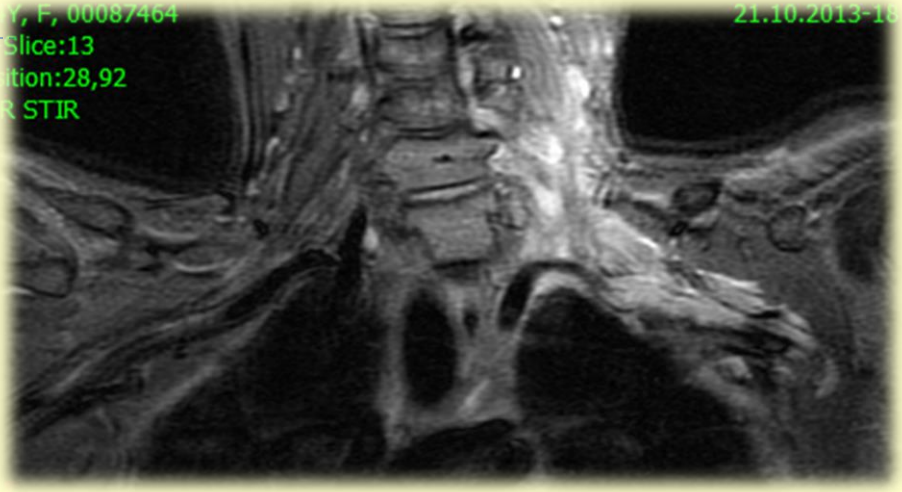

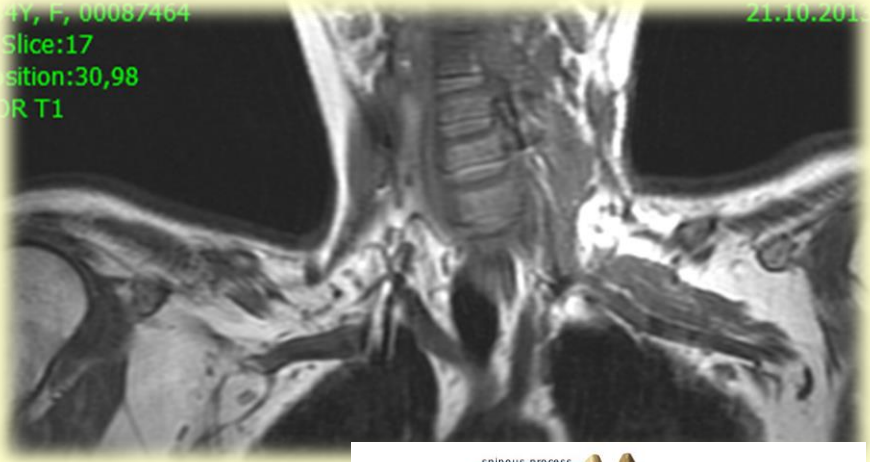

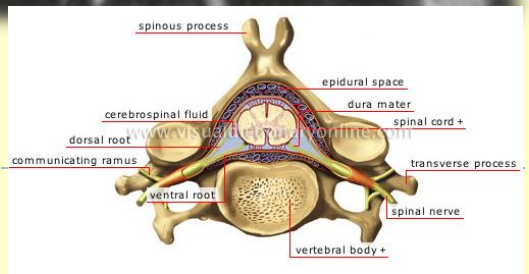

MIP Fiesta

2 D Fiesta

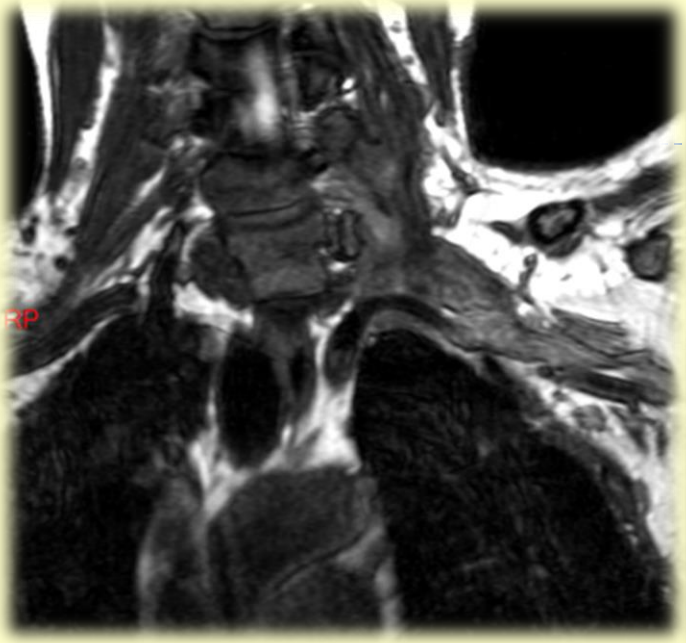

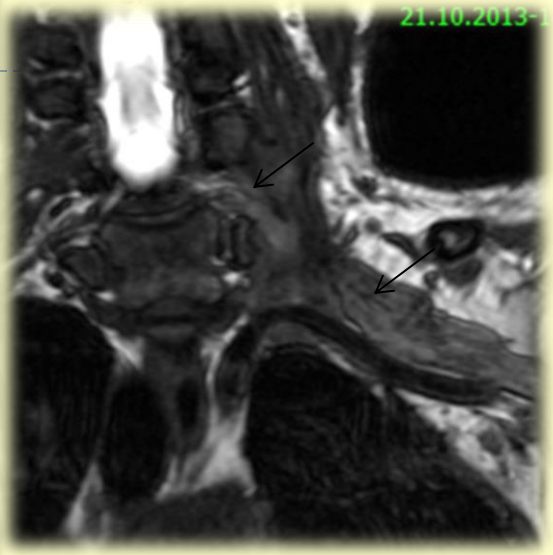

MIP STIR

T2 Fat Sat

m. supraspinatus

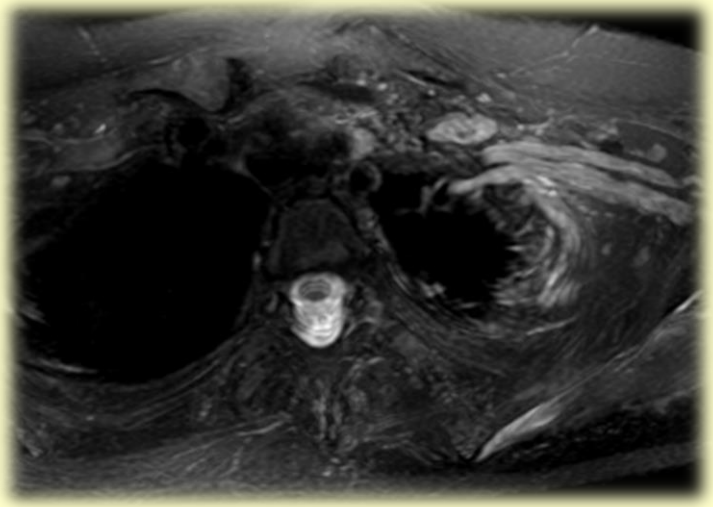

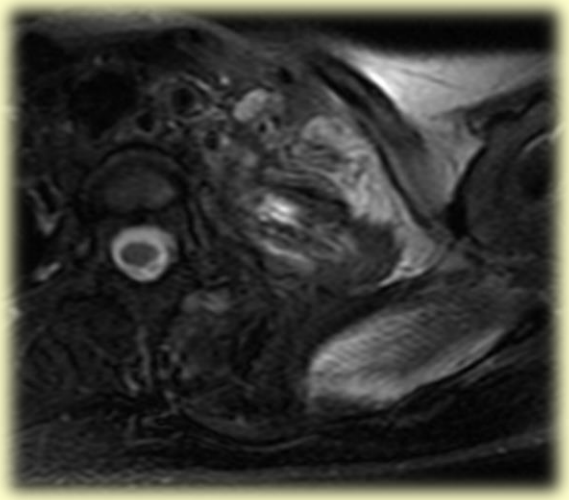

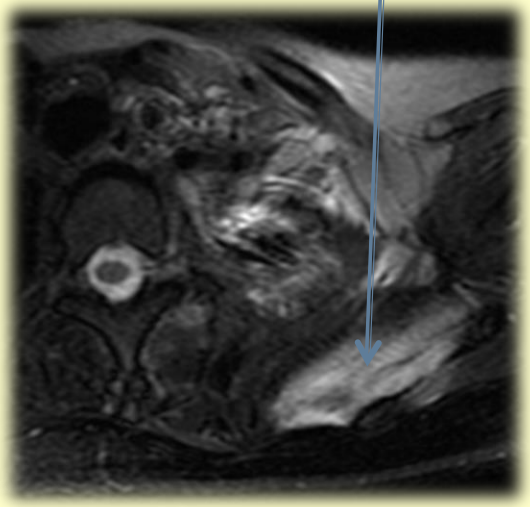

Повреждение, отек левого плечевого сплетения. Отек лестничных мышц слева. Лимфоаденопатия.

В 2007 г. была проведена левосторонняя мастэктомия, лучевая терапия. В апреле 2013 года появились боли в шеи с иррадиацией в левое надплечье, онемение 1-3 пальца левой кисти. Данные ЭНМГ 03.12.2013 г. Признаки выраженного аксольного поражения вторичного наружного пучка левого плечевого сплетения полной денервации двуглавой мышцы плеча, резким снижением сенсорных амплитуд n. radialis et medianus S.

Левосторонний плексит

STIR

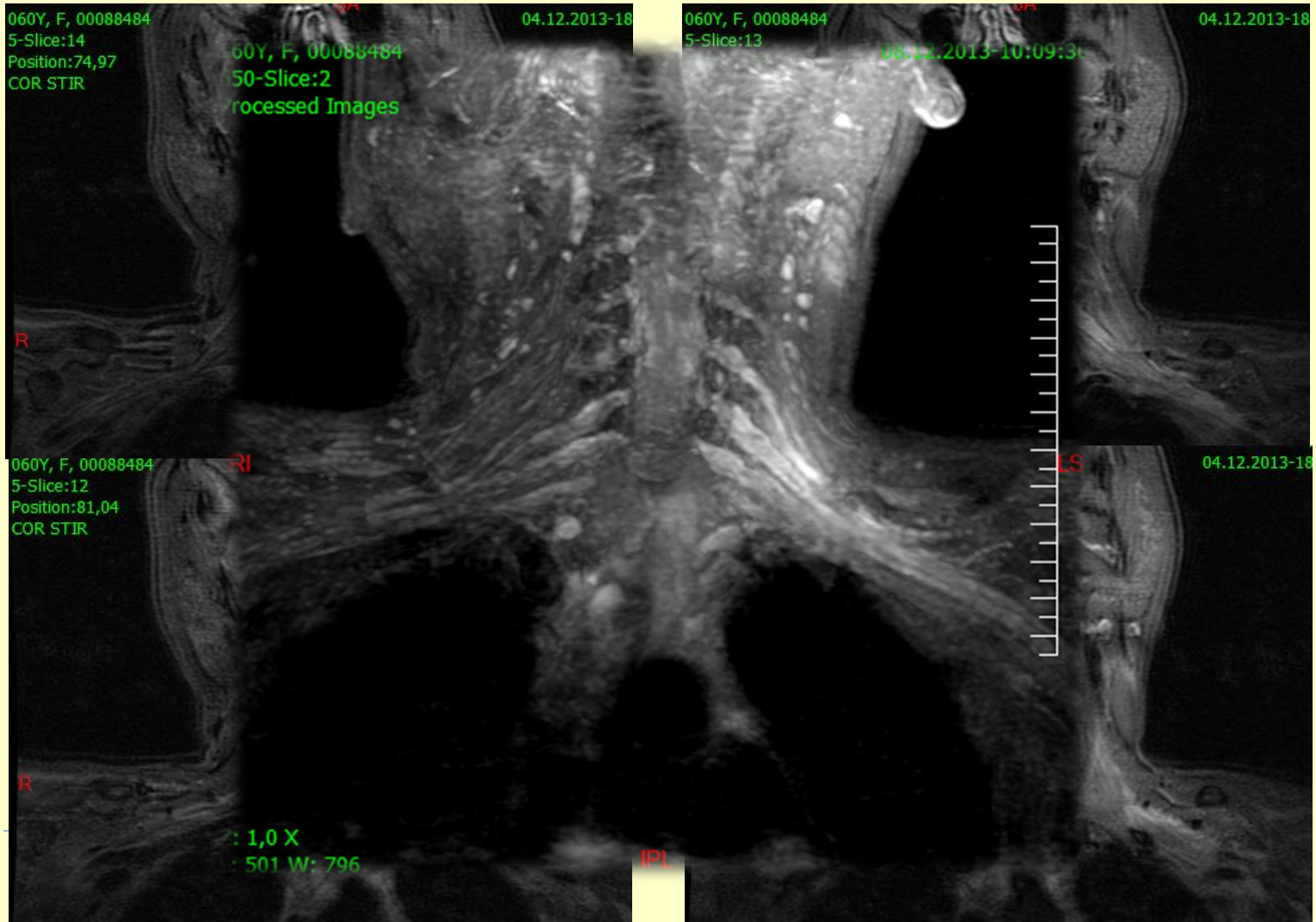

Изменение ИС от ПС, мышцы; утолщение ПС.

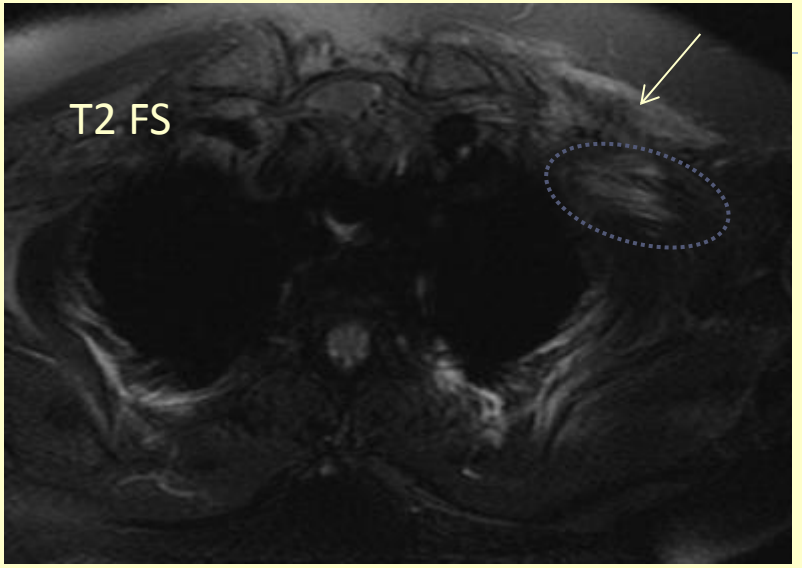

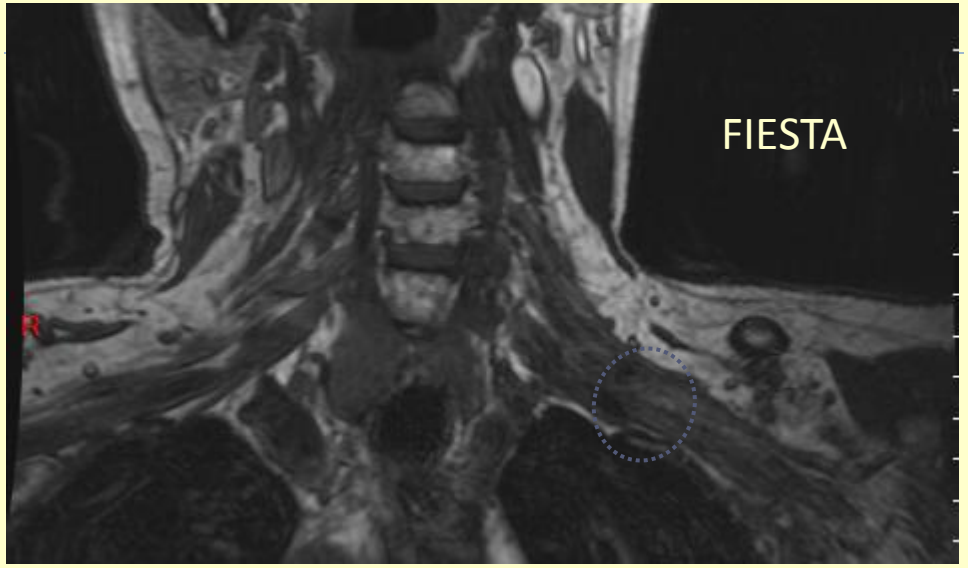

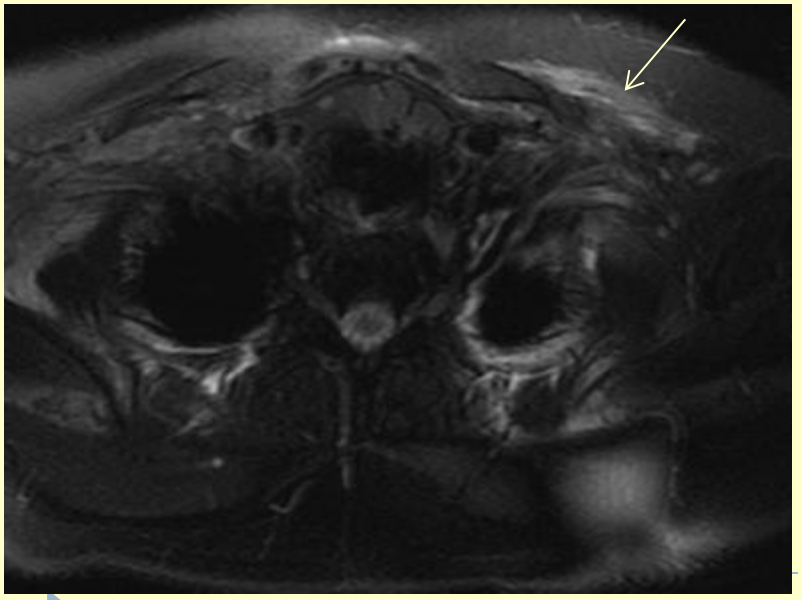

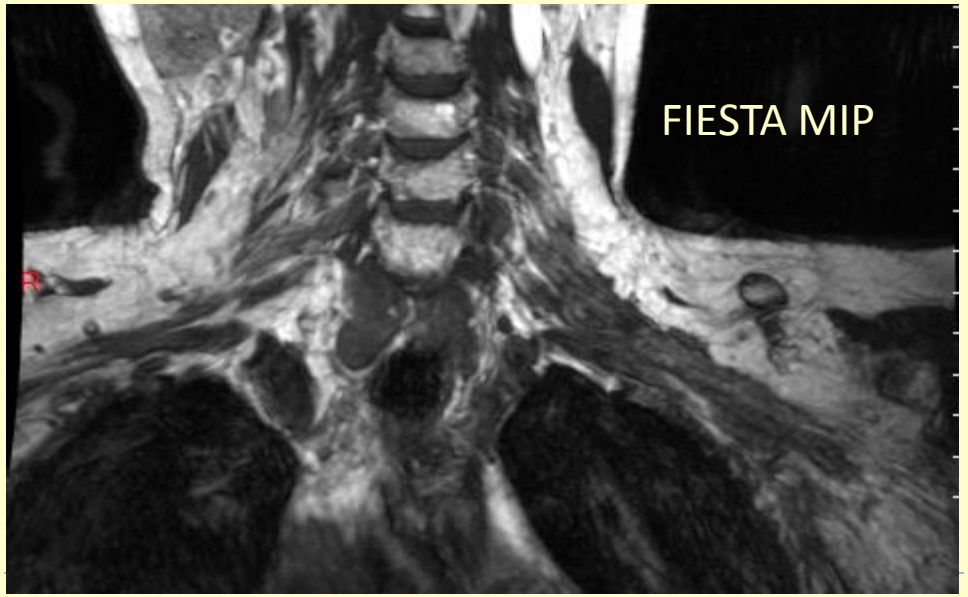

T1 ВИ

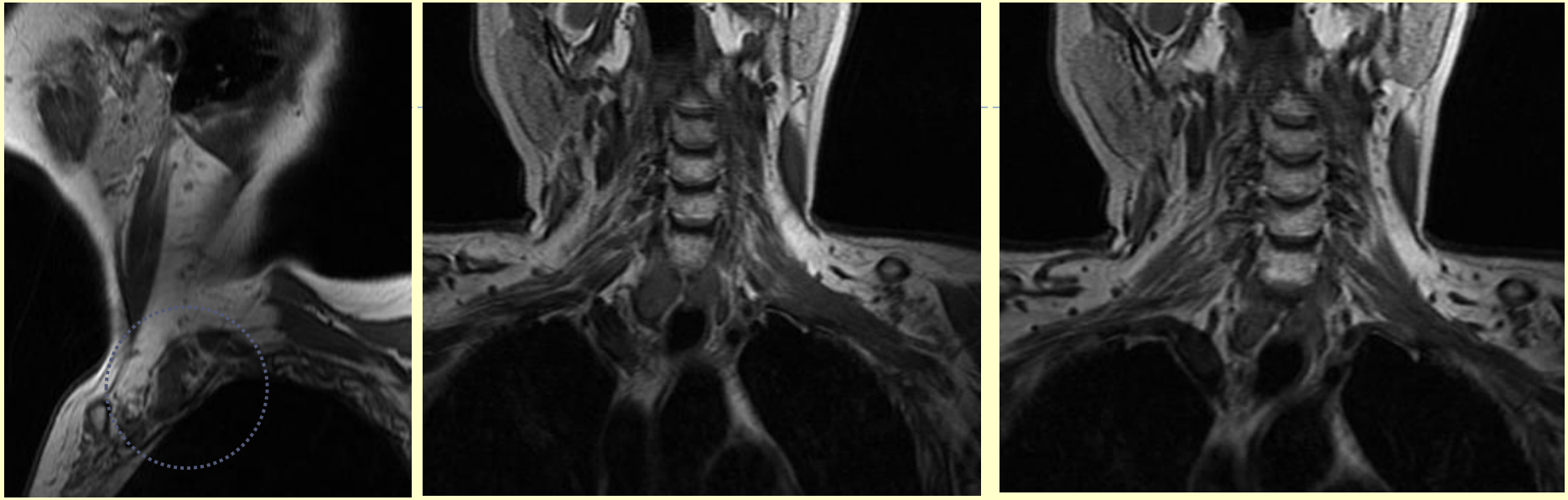

T1 Fat Sat+ Contrast

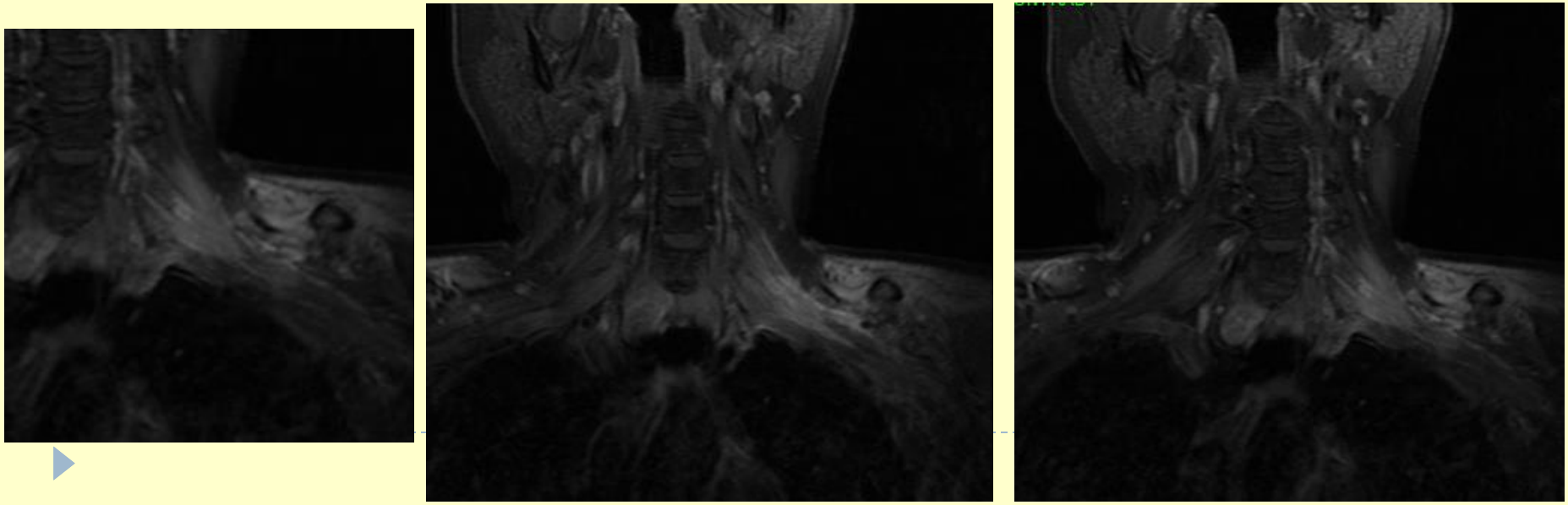

Сравнение

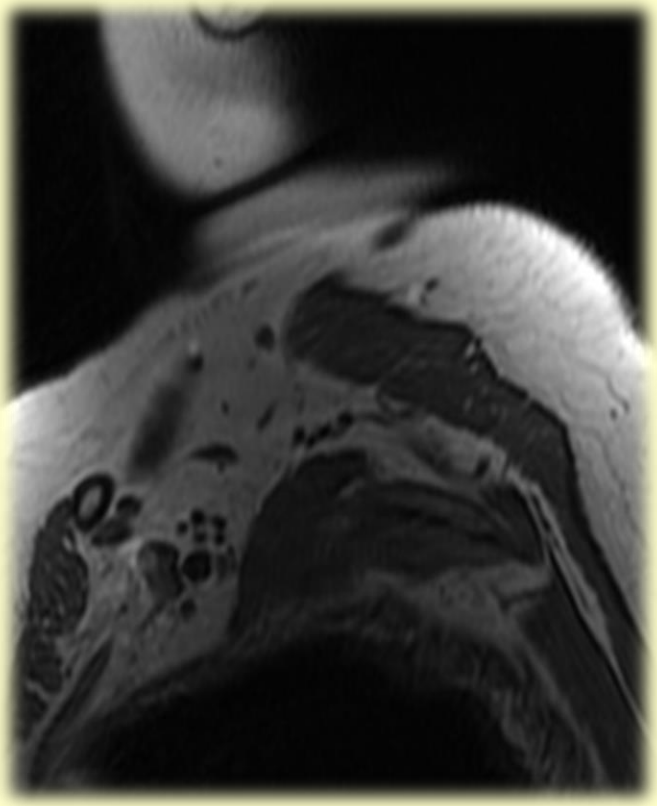

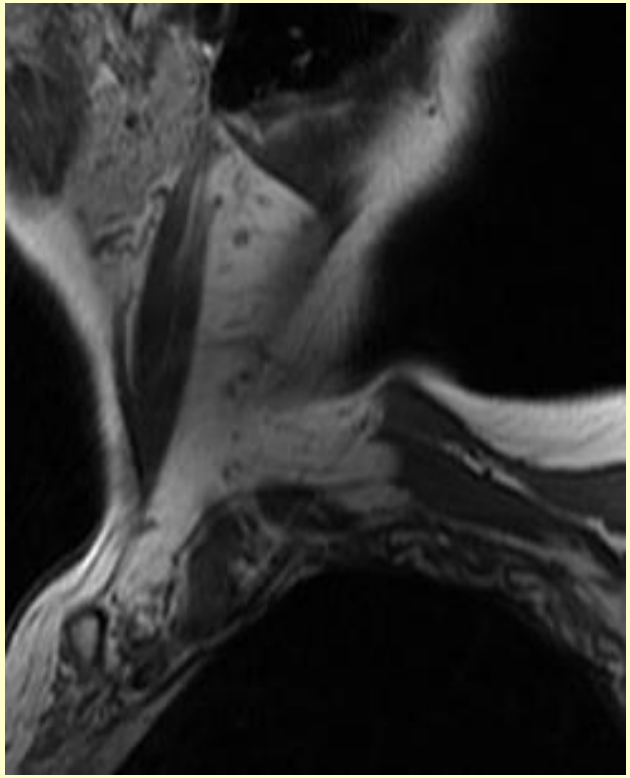

Синдром верхней апертуры грудной клетки (thoracic outlet syndrome).

Слабость в проксимальных отделах правой руки, не может согнуть в локте, поднять выше горизонтального уровня, онемение по передней поверхности плеча. Жалобы развились остро 08.06.2015 после операции по поводу ФАМ правой молочной железы в положении отведенной вверх правой руки. Диагноз: Компрессионная проксимальная плечевая плексопатия Эрба-Дюшена

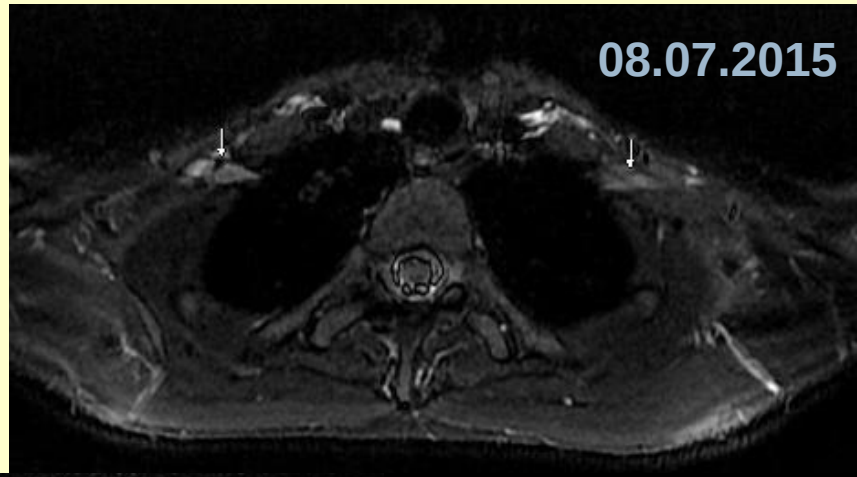

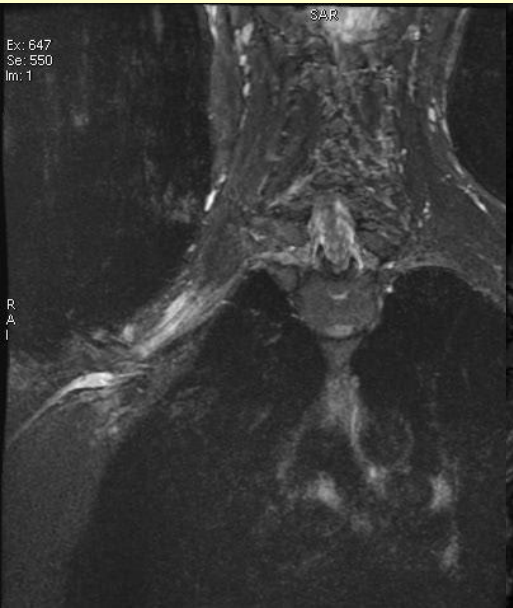

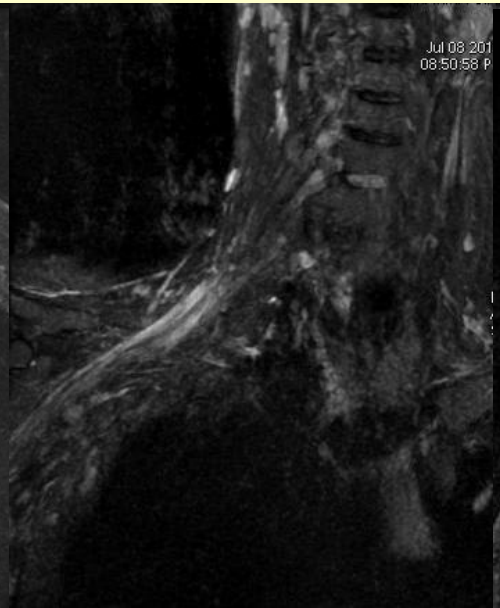

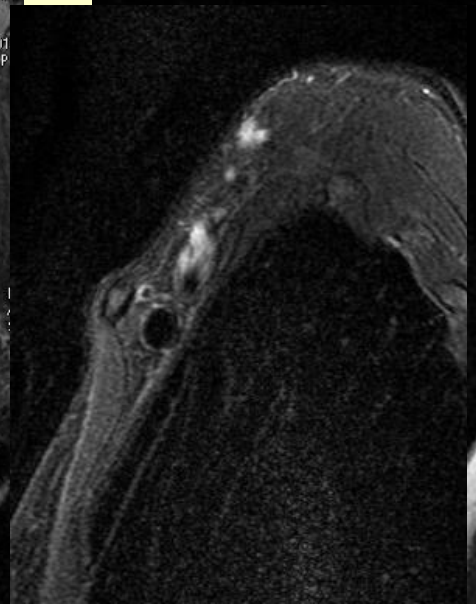

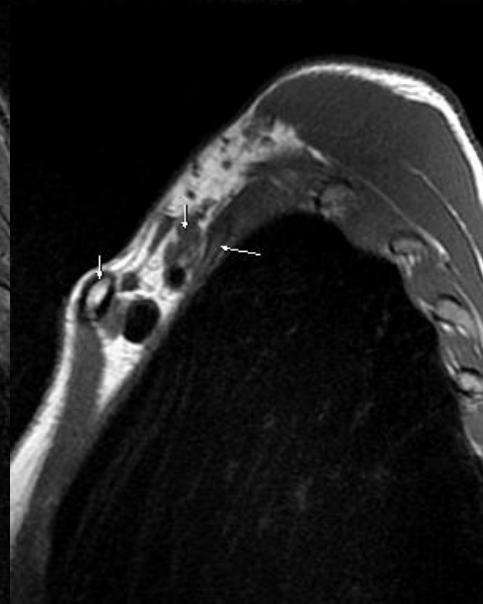

Двусторонняя плексиформная нейрофиброма ПС

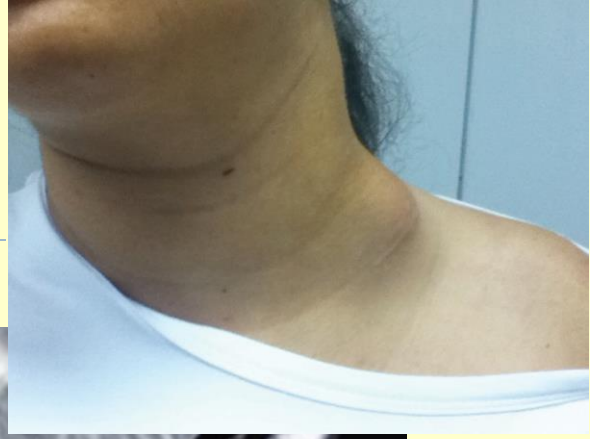

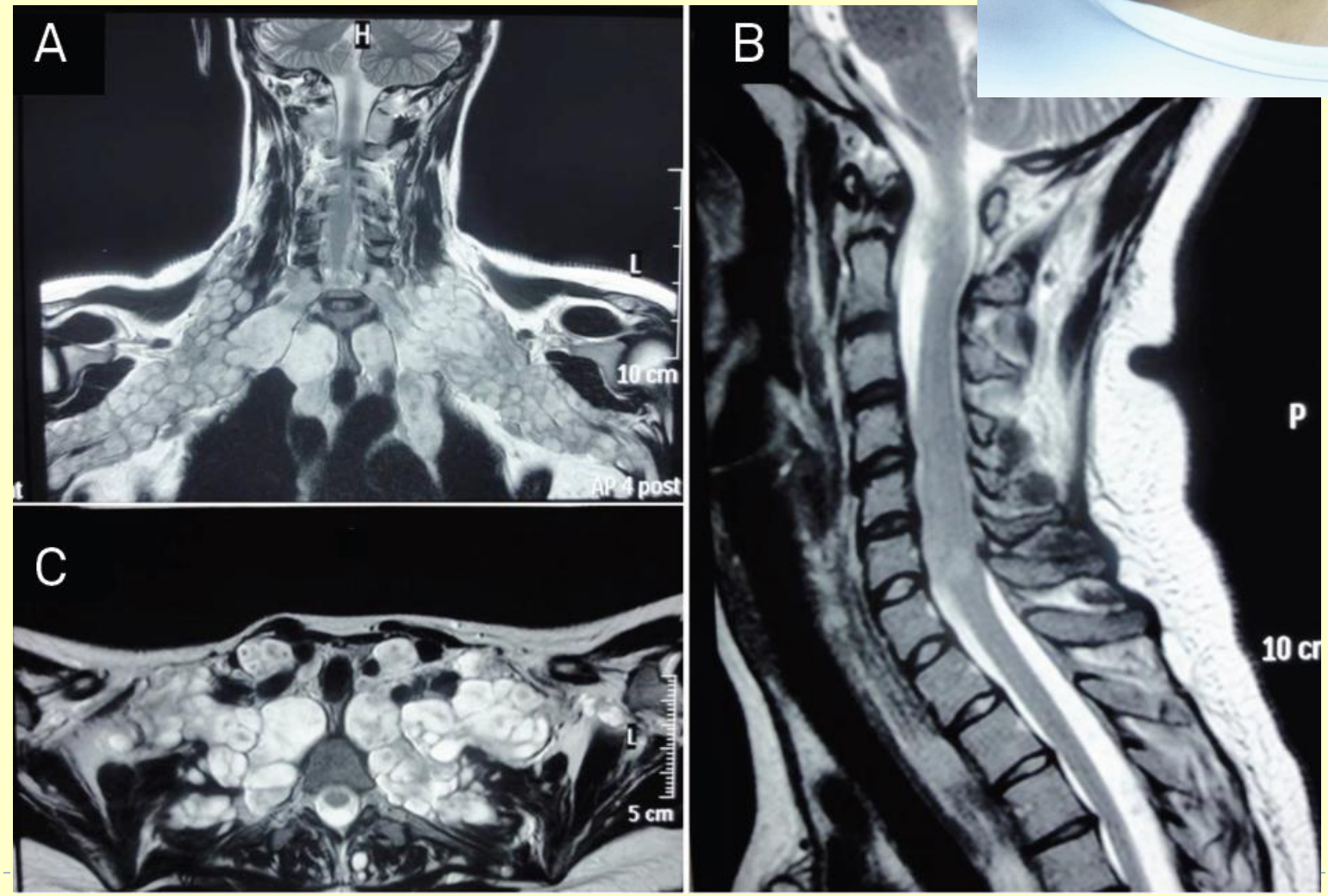

Arq Neuropsiquiatr 2013;71(2):127-132

Опухоль Панкоста

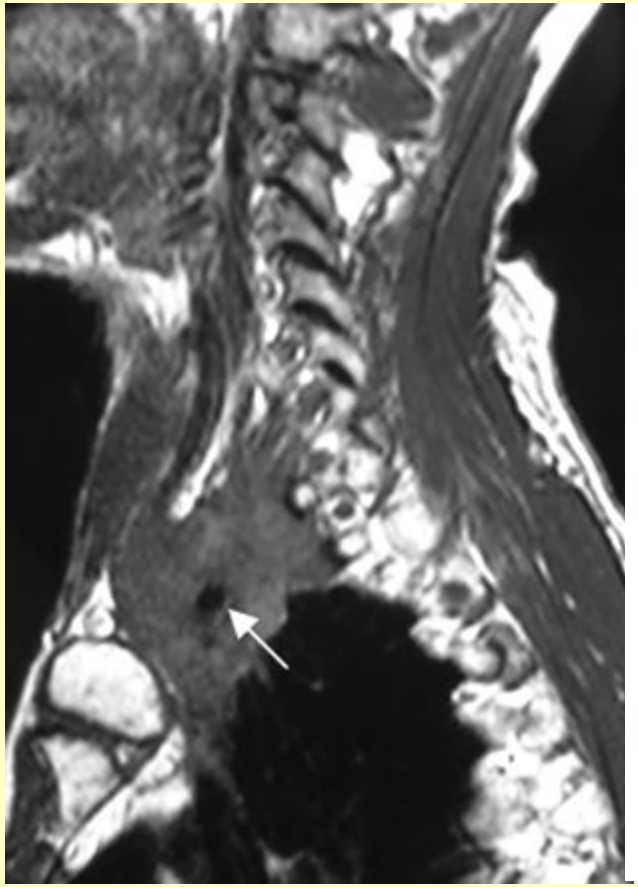

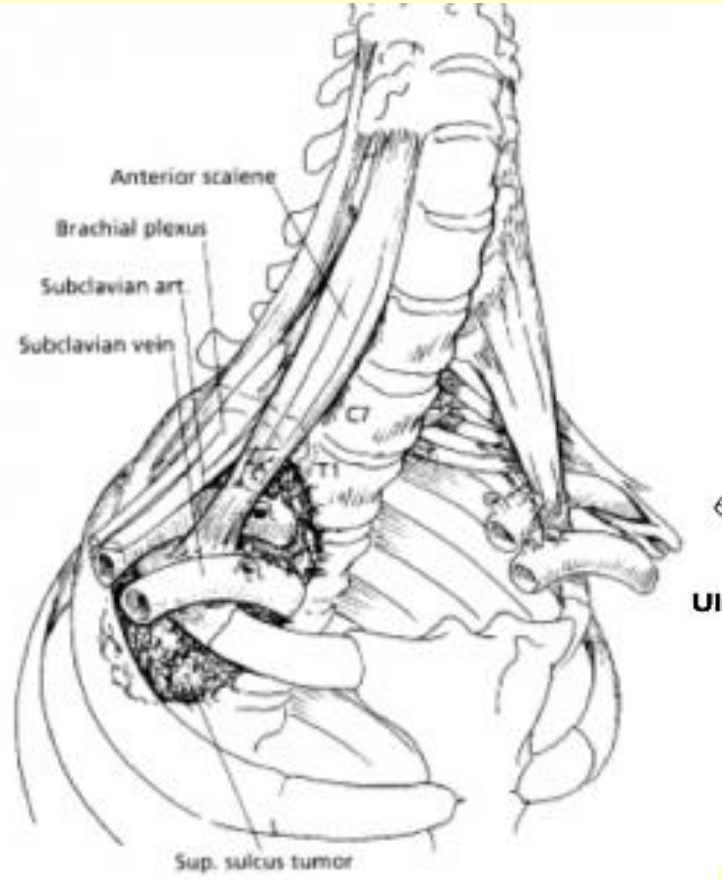

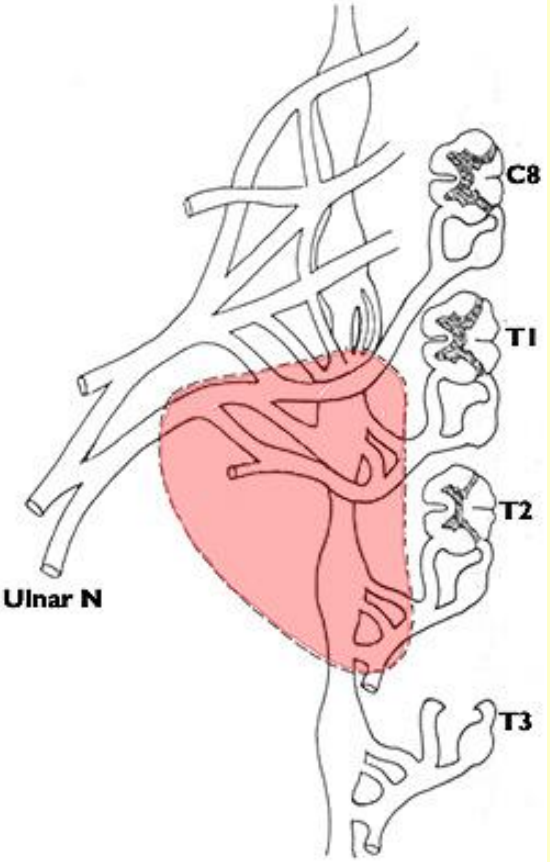

Опухоль Панкоста

Спасибо за внимание